UNIVERZITA PALACKÉHO V OLOMOUCI
FAKULTA ZDRAVOTNICKÝCH VĚD
Ústav radiologických metod

LUCIE BRHLOVÁ

Lokální recidivy a pozdní změny po ozáření prsu po parciálním zákroku

Bakalářská práce

Vedoucí bakalářské práce: MUDr. Vlastislav Šrámek

Olomouc 2010

Prohlášení:

Prohlašuji, že jsem tuto bakalářskou práci vypracovala samostatně za pomoci vedoucího bakalářské práce, s použitím literatury a ostatních informačních zdrojů a výsledků vlastního šetření, které jsou v této bakalářské práci uvedeny.

V Olomouci dne ……. …….

podpis

Poděkování:

Děkuji panu MUDr. Vlastislavu Šrámkovi za odborné vedení mé bakalářské práce.

V Olomouci dne ……. …….

podpis

ANOTACE

1. Název práce v ČJ:
   Lokální recidivy a pozdní změny po ozáření prsu po parciálním zákroku

2. Název práce v AJ:
   Local cancer recurrences and late changes after irradiation of breast after partial intervention

3. Datum zadání práce: 2009-06-22

4. Datum odevzdání práce: 2010-05-14

5. Název vysoké školy, fakulty a ústavu: Univerzita Palackého v Olomouci
   Fakulta zdravotnických věd
   Ústav radiologických metod

6. Autor práce: Brhlová Lucie

7. Vedoucí práce: MUDr. Vlastislav Šrámek

8. Oponent práce: MUDr. Vlastislav Šrámek

9. Abstrakt v ČJ:

Tato bakalářská práce se zabývá jedním z nejčastějších nádorových onemocnění, rakovinou prsní žlázy. V dnešní době je léčba velmi propracovaná a dává pacientkám a jejich lékařům nebývalé možnosti v boji proti této chorobě. I přes tyto skutečnosti mohou být ženy touto léčbou poškozovány. V této práci byly sledovány pacientky, které byly léčeny v letech 2003, 2004 a 2005 na Onkologické klinice Fakultní nemocnice Olomouc. Byly posuzovány pozdní změny po radioterapii a četnost lokálních recidiv.

10. Abstrakt v AJ:

This thesis deals with one of the most common cancer occurrences, breast cancer. In this modern age the treatment of this sickness is very effective and gives patients and their physicians an unprecedented ability to combat this disease. Despite this fact, women may still be harmed by this treatment. For this work we collected data from the files of patients who were treated in 2003, 2004 and 2005, at the Oncology Clinic in the University Hospital of Olomouc. Using this data we then assessed both delayed changes after radiotherapy, and the frequency of local recurrences.

11. Klíčová slova v ČJ:

rakovina prsu, radioterapie, lokální recidivy, poradiační změny, parciální zákrok

12. Klíčová slova v AJ:

breast cancer, radiotherapy, local cancer recurrences, changes after irradiation, partial intervention

13. Rozsah: 55 s., 8 s. příloh

Obsah

ÚVOD……..9

CÍL PRÁCE..... 10

1 ZHOUBNÉ NOVOTVARY PRSU 11

1.1 Stavba prsu 11

1.2 Epidemiologie 11

1.3 Vývoj nádoru 12

1.3.1 Rizikové faktory 12

1.3.1.1 Osobní predispozice 13

1.3.1.2 Hormonální vliv 13

1.3.1.3 Životní styl 13

1.3.1.4 Benigní onemocnění prsu 13

1.3.1.5 Ionizující záření 14

1.4 Primární prevence 14

1.4.1 Omezení estrogenních vlivů 14

1.4.2 Zdravý životní styl 14

1.5 Sekundární prevence 14

1.5.1 Identifikace rizikových skupin 14

1.5.2 Mamografický skríning 15

1.6 Histopatologie 15

1.6.1 Premaligní změny 15

1.6.2 Maligní neinvazivní nádory 15

1.6.3 Maligní invazivní nádory 15

1.7 Prognostické a prediktivní faktory 16

2 DIAGNOSTIKA 17

2.1 Klinické vyšetření 17

2.2 Zobrazovací metody 17

2.2.1 Mamografie (MG) 17

2.2.2 Ultrasonografie (US) 17

2.2.3 Duktografie ... 18
2.2.4 Magnetická rezonance (MR) ... 18
2.2.5 Scintimamografie ... 18
3 PŘEDLÉČEBNÁ VERIFIKACE NÁDORU ... 19
3.1 Histologie ... 19
3.2 Klinické stadium ... 19
4 CHIRURGICKÁ LÉČBA ... 20
4.1 Parciální chirurgický výkon ... 20
5 RADIOTERAPIE ... 22
5.1 Optimalizace radioterapie ... 22
5.2 Teleradioterapie ... 23
5.2.1 Cílový objem ... 23
5.2.1.1 Prs ... 23
5.2.1.2 Nádorové lůžko ... 23
5.2.1.3 Lymfatické uzliny ... 23
5.2.2 Lokalizace a simulace ... 24
5.2.3 Techniky ozařování ... 24
5.2.3.1 Jedno asymetrické pole ... 24
5.2.3.2 Technika dvou polí ... 24
5.2.3.3 Technika tří polí ... 24
5.2.3.4 Technika čtyř polí ... 25
5.2.4 Dávky záření ... 25
5.3 Brachyradioterapie ... 25
5.4 Boost ... 26
6 SYSTÉMOVÁ LÉČBA ... 27
6.1 Chemoterapie ... 27
6.2 Hormonální léčba ... 27
6.3 Biologická léčba ... 27
7 PORADIAČNÍ ZMĚNY ... 28

8 POLÉČEBNÁ PÉČE 30
8.1 Péče o kůži 30
8.2 Péče o lymfedém a jeho prevence 30
9 DISPENZARIZACE 31
10 LOKÁLNÍ RECIDIVA 32
11 VÝZKUM 33
11.1 Metodika práce 33
11.2 Cíl výzkumu 33
11.3 Soubor pacientek léčených pouze TRT 33
11.3.1 Věkové rozložení 34
11.3.2 Histopatologie nádoru 35
11.3.3 Grading 36
11.4 Soubor pacientek léčených TRT v kombinaci s BRT 37
11.4.1 Věkové rozložení 37
11.4.2 Histopatologie nádoru 38
11.4.3 Grading 39
11.5 Srovnání četností pozdních změn po ozáření 40
11.6 Srovnání četnosti lokálních recidiv 48
ZÁVĚR 49
SEZNAM ZKRATEK 50
LITERATURA A PRAMENY 51
SEZNAM GRAFŮ 53
SEZNAM TABULEK 54
SEZNAM PŘÍLOH 55

ÚVOD

Zhoubné novotvary prsu jsou velmi častým onemocněním a současně není znám faktor, který by nás před nimi zaručeně ochránil. Naději na život postiženým ženám může dát včasná detekce a léčba.

Celosvětově neustále stoupá incidence. Mortalita mírně klesá hlavně díky diagnostickým a léčebným modalitám a snad je to i přístupem žen ke svému zdraví.

V této práci jsou obsaženy základní informace o incidenci, histopatologii, diagnostice a léčbě této choroby. Důležitou roli zde sehrává radioterapie, bez níž nelze provést parciální chirurgický výkon, který je v dnešní době, kdy tato nemoc stále častěji postihuje poměrně mladé ženy, jednou ze základních částí léčby. Metoda léčby radioterapií však může na léčených klientkách zanechávat své následky v podobě pozdních změn na prsu a jeho okolí.

Ve výzkumné části této bakalářské práce byly sledovány pacientky, které byly léčeny na Onkologické klinice Fakultní nemocnice Olomouc ve třech letech po sobě následujících.

CÍL PRÁCE

Tato práce se zabývala četností pozdních komplikací po léčbě radioterapií. Tyto změny byly sledovány ve dvou skupinách pacientek. Jejich společnou léčbou byla parciální resekce prsu a následná radioterapie. Lišily se použitím dosycení nádorového lůžka boostem. Cílem této práce je, vzhledem k jejich pozdním komplikacím po ozařování, vzájemné porovnání těchto skupin pacientek.

Další částí mé výzkumné činnosti bylo zjištění četnosti lokálních recidiv, které se u sledovaných probandek vyskytly po léčbě. Cílem práce bylo porovnání těchto lokálních recidiv u obou skupin léčených.

1 ZHOUBNÉ NOVOTVARY PRSU

Karcinom prsu je typický několika faktory. Efektivní terapie je možná ve většině případů onemocnění, postihuje často poměrně mladé ženy a ztráta let života způsobená nádorem je několikanásobně vyšší než u jiných onemocnění.[4]

1.1 Stavba prsu

Prsy se vyklenují na přední straně hrudníku. Prs se rozprostírá od třetího do šestého žebra, horizontálně od parasternální čáry do přední axilární čáry. Báze měří 12 cm, podélně 11 cm.[2] Výraznější podpažní výběžek činí horní zevní kvadrant největším, proto je zde lokalizováno nejvíc zhoubných nádorů.[15]

Na vrcholu prsu je dvorec, ve středu je bradavka. Na hrotu ústí mlékovody. V areole hladká svalovina probíhá paprsčitě a v papile probíhá šroubovitě. Svalovina se upíná do kůže, tím smršťuje areolu a vyzdvihuje papilu.

Corpus mamme, vlastní těleso žlázy mimo graviditu váží 130 až 200 g, v období laktace 300 až 900 g. Tvoří ho laloky mléčné žlázy, které se dále člení na lobuli mammae, které se skládají ze žlázových alveolů. Mléčné vývody z lalůčků, se spojují v jeden z každého laloku. V graviditě se zvětšují a zde se hromadí mléko. Kolem mléčné žlázy je premamární a retromamání tuk. Vazivové pruhy fixují žlázu k povrchové pektorální fascii.

Tepny se vinou podél lalůčků žlázy paprsčitě k papile. Žíly tvoří pod areolou kruhovitou síť. Mízními cévami pod dvorcem jsou plexus subareolaris. Menší pleteně jsou kolem lalůčků a podél jejich vývodů. Odtok probíhá podél do nodi axillares. Jedna z podpažních uzlin, Sorgiusova, bývá předsunuta. Nervy prsu jsou senzitivní a přicházejí z interkostálních a supraclavikulárních nervů.[2]

1.2 Epidemiologie

Karcinom prsu je nejčastěji se vyskytující malignitou u žen.[16] Za posledních třicet let vzrostl výskyt v České republice (ČR) o 120 %.[6] V roce 2007 byla v ČR incidence zhoubných novotvarů prsu asi 130 na 100 tisíc obyvatel a mortalita asi 35 na 100 tisíc obyvatel. V tomto roce byl počet nově diagnostikovaných žen asi 7 tisíc.[24]

V incidenci i mortalitě jsou geografické rozdíly. V Evropě je incidence nižší na jihu oproti severu a na východu oproti západu.[7] Stoupá s věkem a má maximum výskytu kolem 57 let. V poslední době vzrůstá počet nově hlášených onemocnění v nižších věkových skupinách.[18] Mladé ženy také napadají agresivnější formy onemocnění, protože méně zralá tkáň je citlivější k poškození.[6] U mužů se vyskytuje vzácně s poměrem výskytu k ženám asi 1:140.[18] Incidence nádorů prsu je podstatně vyšší u bělošek, v porovnání s černoškami a Asiatkami.[1] Přestože incidence v posledních letech mírně vzrůstá, mortalita má klesající tendenci hlavně díky mamografickému skríningu, ale i pro pokroky dosažené v léčbě.[7]

1.3 Vývoj nádoru

Nádor prsu nejčastěji vzniká z terminálních lalůčků prsní žlázy a z jejich vývodů.[22] Lokálně se šíří infiltrací do parenchymu a může prorůstat do hloubky do prsního svalu, nebo do kůže a do bradavky.[3]

Vývoj nádoru začíná dysplastickými a atypickými dysplastickými změnami. Pokračuje karcinomem in situ až po invazivní karcinom. Tímto způsobem vzniká asi 75 až 85 % karcinomů prsu, nazývají se sporadická forma karcinomu prsu.

Hereditární karcinom prsu se liší biologickým chováním. Vyskytuje se často v obou prsech a u žen mladších 35 let.[22] Tyto tvoří 5 až 7 % onemocnění.[18]

Maligně zvrhnutá buňka potřebuje pro vznik klinicky zjistitelného nádoru asi 30 zdvojení. Zdvojovací čas je u karcinomu prsu 20 až 300 dní, proto roste 2 až 17 let než dosáhne velikosti 1 cm v průměru.[7]

1.3.1 Rizikové faktory

Jsou známy faktory zvyšující riziko karcinomu prsu, přesto u 75 % žen nelze žádný identifikovat.

1.3.1.1 Osobní predispozice

Věk je nejvýznamnější rizikový faktor. Do 25 let se tyto nádory vyskytují ojediněle, jejich výskyt začíná stoupat kolem třicátého roku a nad 45 let činí 85 % z celkového počtu.

Ke genetickým faktorům patří výskyt karcinomu prsu u přímých příbuzných ženského pohlaví nebo kumulace syndromů s familiárním výskytem nádorů. Pro odhad rizika vzniku hereditární formy má význam detekce mutací genů BRCA1 a BRCA2.

1.3.1.2 Hormonální vliv

Z hormonálních vlivů působí především estrogeny.[18] Při navazování estrogenu na estrogenní receptor je indukována exprese růstových faktorů a onkogenů, které svým působením ovlivňují proliferaci. Prodloužené expozici jsou vystaveny ženy s časnou menarche, pozdní menopauzou, nulipary a ženy vyššího věku.[22]

1.3.1.3 Životní styl

Rizikovými faktory jsou obezita, nadbytek nasycených mastných kyselin v potravě.[18] Také nedostatek fyzické aktivity, kdy pravděpodobně aromatázy tukové tkáně přeměňují androgeny na estrogeny.[22]

1.3.1.4 Benigní onemocnění prsu

Benigní onemocnění jsou různé stupně fibroepiteliální cystické dysplazie.[18] Epitelové hyperplazie a buněčné atypie zvyšují riziko karcinomu prsu až pětkrát. Problémem je také, že v nepřehledném terénu mohou změny v obrazu prsu uniknout lékařově pozornosti.

1.3.1.5 Ionizující záření

Na mléčnou žlázu působí ionizující záření svými účinky. Prs může být ozářen při léčbě jiné malignity nebo opakovaným mamografickým vyšetřením, ale tento faktor není ještě definitivně zhodnocen.[7]

1.4 Primární prevence

1.4.1 Omezení estrogenních vlivů

Protektivním faktorem je těhotenství končící porodem před dvacátým rokem věku. Tato žena má riziko snížené o dvě třetiny oproti ženě, která poprvé porodí po pětatřicátém roce věku. Prevencí je omezení užívání estrogenů s gestageny, jež se používají u postmenopauzálních žen k prevenci osteoporózy. Indikace této léčby by měla být zvažována a v těchto případech je účelné podávání Tamoxifenu, který svým slabým estrogenním účinkem také snižuje riziko osteoporózy a antiestrogenním efektem snižuje i riziko vzniku karcinomu prsu.

1.4.2 Zdravý životní styl

Riziko mají zmenšeno ženy, které se v dětství podrobovaly větší fyzické námaze.[8] Zvýšená fyzická aktivita snižuje krevní inzulín, inhibuje produkci steroidních hormonů v ovariích a stimuluje imunitní systém. [1]

Protektivní charakter má vitamín A, beta karoten a omega 3 mastné kyseliny.[22]

1.5 Sekundární prevence

1.5.1 Identifikace rizikových skupin

Zvýšené riziko pro vznik karcinomu prsu, ale i vaječníků, způsobují mutace genů BRCA 1 a BRCA 2. Někteří autoři doporučují skríning identifikací rizikových skupin pro vznik karcinomu prsu na podkladě detekce molekulárně biologických změn

již ve věku 25 let nebo ve věku o pět let nižším, než byl diagnostikován nádor prsu u přímého příbuzného.[18]

1.5.2 Mamografický skríning

V ČR se provádí ženám od 45 let zdarma každé dva roky. Aktivní vyhledávání signifikantně snižuje mortalitu na karcinom prsu včasným odhalením klinicky němých ložisek.[7] Přináší 2 až 30% pokles mortality u žen ve věkové skupině nad 50 let. [18]

1.6 Histopatologie

1.6.1 Premaligní změny

Řadí se zde duktální a lobulární atypická hyperplazie.

1.6.2 Maligní neinvazivní nádory

Maligní neinvazivní jsou duktální karcinom in situ a lobulární karcinom in situ.[21] Lobulární karcinom in situ je obtížně diagnostikovatelný, protože tvoří mikroskopické léze často multicentricky a oboustranně. V invazivní formu přechází asi ve 35 %.

Duktální karcinom in situ narůstá do větších rozměrů, může být také multicentrický. V invazivní formu přechází asi v 70 %.[18]

1.6.3 Maligní invazivní nádory

Maligní invazivní jsou duktální, lobulární a inflamatorní karcinom a další histologické typy, jimiž jsou lymfomy, cystosarkoma phyloides a sarkomy.[21]

Nejčastějšími nádory jsou invazivní duktální karcinomy.[18] Vyskytují se asi v 84 % případů.[21] Nejčastějším histologickým typem je infiltrující duktální karcinom.[18] Dále se vyskytující podtypy s nízkou malignitou jsou papilární, mucinózní, intracystický, kribriformní, tubulární a medulární karcinom.[21]

Vzácnou formou duktálního karcinomu je pagetův karcinom. Jedná se o karcinom in situ. Roste invazivně v kůži a v duktu. Metastázy zakládá zřídka.[18]

Histologickými typy lobulárního karcinomu, který se vyskytuje asi v 15 % případů, jsou tubulo alveolární, alveolární, klasický lobulární, s buňkami pečetního prstene, solidní a pleomorfní karcinom.[21]

Zvláštní klinicko patologickou jednotku tvoří inflamatorní karcinom, který je prognosticky velmi nepříznivý.[18]

1.7 Prognostické a prediktivní faktory

Prognostické faktory dovolují odhadnout pravděpodobnou prognózu nemocné, délku a kvalitu přežití.[22] Faktorů souvisejících s prognózou je asi 750.[7] Prediktivní faktory umožňují posoudit pravděpodobnou odpověď na zvolenou léčbu. [21]

Z laboratorních vyšetření je nejdůležitější histopatologická charakteristika primárního nádoru a odebraných uzlin, stupeň exprese receptorů pro estrogeny a progesterony v nádorové tkáni a proliferační aktivita nádorových buněk.

Vyzrávání nádoru patří mezi základní prognostická kritéria. Nádory s menší diferenciací jsou většinou senzitivní k chemické i radiační terapii, ale jejich chování je agresivní.

U časných lokalizovaných stadií je nejdůležitějším prognostickým faktorem počet postižených axilárních uzlin.

Invaze do lymfatik, vaskulární invaze, perineurálního šíření a přítomnost nekróz v nádoru jsou spojeny s horší prognózou.

Dalšími nepříznivými faktory je vysoké zastoupení buněk v S fázi a mutace p53 onkogenu. [18]

2 DIAGNOSTIKA

2.1 Klinické vyšetření

Klinickým projevem je hmatná nebolestivá bulka, která je prvním projevem u tří čtvrtin nemocných. Ostatními symptomy jsou bolest, výtok z bradavky a povrchové změny.[18] Může dojít ke zvětšení nebo zmenšení prsu, zvýraznění žilní pleteně.[7]

Při fyzikálním vyšetření lékař popisuje velikost rezistence, její pohyblivost proti hrudní stěně a kůži, ohraničení a konzistenci. Hodnotí se také změny na kůži, sekrece z bradavky nebo její vtažení. Provádí se i palpační kontrola v podpaží a nadklíčku.

2.2 Zobrazovací metody

2.2.1 Mamografie (MG)

MG umožňuje diagnostiku i pohmatem nezjistitelných lézí.[18] Maligní nádory na MG jsou uzlovitého tvaru s výběžky, struktura je sytá.[13] Z infiltrujících typů tumorů lze nejlépe rozlišit s fibrotickou reakcí stromatu, kterých je přibližně 80 %. Neinfiltující karcinomy mají méně charakteristický obraz. Karcinomy intracystické a papilární se podobají benigním útvarům. Někdy lze vyslovit podezření na maligní tumor jen na základě mikrokalcifikací.[19]

2.2.2 Ultrasonografie (US)

Je metodou první volby u žen do 30 let, v graviditě a u kojících.[13] Je doplňkem MG, umožní rozlišení solidní a cystické složky.[18] Maligní léze je hypoechogenní.[13] US má vysokou senzitivitu až 95 %, ale jeho specificita je omezená.[6]

2.2.3 Duktografie

Duktografie se užívá při patologické sekreci z bradavky. Provádí se jako mamografie po aplikaci vodné jódové kontrastní látky do ústí secernujícího vývodu. Při duktografii jsou intraduktální nádory zobrazeny jako defekty v pozitivní náplni duktů. [13]

2.2.4 Magnetická rezonance (MR)

Její použití je vhodné při nejednoznačných nálezech.[18] Indikacemi k MR je určení stadingu, karcinom prsu po terapii, dispenzarizace nosiček mutací genů BRCA 1 a BRCA 2, metastazování do axilárních uzlin u negativního MG a US nálezu, podezření na karcinom prsu s implantátem, sledování efektu neoadjuvantní terapie a patologická sekrece z prsu při nemožnosti provedení duktografie.[6]

2.2.5 Scintimamografie

Scintimamografie může být indikována pro průkaz karcinomu prsu, je však limitována velikostí ložiska nad 10 mm.[13] V současnosti spočívá její diagnostický přínos při patologicky infiltrovaných axilárních uzlinách.[6]

3 PŘEDLÉČEBNÁ VERIFIKACE NÁDORU

3.1 Histologie

Histologická verifikace je prvním krokem před volbou léčebného postupu.[18] Hlavní metodou je stereotaktická core-cut biopsie nebo mamotomie.[15] Umožňují odběr pro histopatologickou, imunohistochemickou a molekulárně biologickou definici nádoru.[18] Pokud jsou kontraindikovány provádí se otevřená biopsie. Extirpuje se suspektní ložisko po předchozím označení, nejčastěji stereotakticky pod MG kontrolou pomocí zavedeného kontrastního vodiče.[15] V průběhu operace umožní chirurgovi rozhodování o rozsahu operačního výkonu histologické vyšetření ze zmrazeného řezu.[18] Do lůžka po resekované tkáni se zavádí titanové klipy z důvodu orientace při následné radioterapii event. dalším chirurgickém výkonu. [15]

3.2 Klinické stadium

Klinické stadium má významný vztah k délce přežití.[22] Příznivým trendem je zvyšující se podíl pacientek prvního a druhého stadia.[14] Objevují se však i pokročilé nádory.[5] V ČR je ale počet pacientek s onemocněním čtvrtého stadia několik posledních desetiletí téměř konstantní.[1] Podle zkušeností z vyspělých zemí by se dalo předpokládat, že se bude jejich počet snižovat, ale k jejich úplnému vymizení zřejmě nedojde.[5]

Podle rozsahu se karcinomy prsu dělí do tří základních skupin, různících se prognosticky a majících rozdílnou léčebnou strategii. První časné stádium lokálně nepokročilé. Druhé lokálně pokročilé stádium. Třetí stadium metastazujícího karcinomu. Klinické stadium určuje léčebný záměr. Léčebný postup je výsledkem společného rozhodnutí multidisciplinárního týmu. Záleží na věku klienta, hormonálním stavu, performance status, lokalizaci a počtu metastaticky postižených míst.

Rozsah tumoru většinou určuje prognózu a určuje léčebnou strategii podle TNM klasifikace, která je jednotnou klasifikací tumorů.[18] Symbol T se týká velikosti primárního tumoru, symbol N hodnotí nález v oblasti regionálních lymfatických uzlin a symbol M vyjadřuje přítomnost vzdálených metastáz. [19]

4 CHIRURGICKÁ LÉČBA

Chirurgický výkon je základní metodou léčby časných lokalizovaných stádií.[18] Dříve převažovaly snahy o zvýšení radikality.[8] Ukázalo se ale, že většina žen má již v době klinické detekce systémový charakter nemoci, proto nelze samostatnou chirurgickou léčbu považovat za dostatečnou.[18] Ženy, které se dostaví k operaci po době delší než šest měsíců od objevení nemoci mají naději na přežití pěti let nižší o dvě třetiny oproti ženám, které byly operovány do jednoho měsíce.[12]

Základem je modifikovaná radiální mastektomie. Je rovnocenná prs zachovávajícímu výkonu u lokalizovaných stadií, pokud je doplněn ozářením prsu. U operací s kurativním záměrem se provádí exenterace axily s požadavkem odstranit minimálně deset lymfatických uzlin. Pravděpodobnost znovuvzplanutí nemoci je větší při prokázaném postižení a stoupá s každou zasaženou uzlinou. Tento výkon se provádí pro informaci o prognóze a má minimální terapeutický benefit.[18] Alternativou je v dnešní době využití peroperační detekce a histologické vyšetření sentinelové uzliny. Pokud není postižena, exenterace axily se neprovádí, protože pravděpodobnost postižení dalších uzlin se pohybuje kolem 1 %. V případě pozitivního nálezu se onemocnění klasifikuje minimálně jako N1. [14]

4.1 Parciální chirurgický výkon

Indikací pro parciální výkon jsou nádor menší než 5 cm, bezpečná hranice resekce jeden až dva cm, stadium O, stadium I (T1, NO, MO), stadium II A (T1, N1, MO – T2, NO, MO), stadium II B (T1, N1, MO). [9]

Absolutními kontraindikacemi jsou těhotenství, inflamatorní karcinom, multicentrický karcinom, difuzní mikrokalcifikace, nemožnost následné pooperační radioterapie a nemožnost negativních okrajů resekátu. Relativními jsou přítomnost intraduktální komponenty, subareolární nádor, lymfatická a vaskulární invaze, nádor větší než 4 cm.[14]

Tumorektomie a lumpektomie označují odstranění tumoru s 1 cm zdravé tkáně. Kvadrantektomie označuje odstranění kvadrantu s částí kožního krytu nad nádorem a svalové fascie pod nádorem. Segmentektomie je odstranění kvadrantu bez kožního

krytu. Důležitý je poměr velikosti prsu a nádoru. Po operaci by měl být proveden cílený snímek, který následuje po vyhojení a musí předcházet radioterapii.

Nutné je mikroskopické vyšetření okrajů preparátu na přítomnost nádorových buněk.[15] Pozitivní okraje zvyšují riziko recidivy a pacientky jsou reoperovány.[14] Lůžko tumoru je nezbytné označit klipy, aby zde mohla být zacílena léčba radiací.

Čím méně tkáně se odstraní, tím je lepší kosmetický efekt, ale je snaha o odstranění co největšího lemu zdravé tkáně k minimalizaci možné rekurence. Mladší pacientky mají riziko lokální recidivy zvýšené, proto se musí rozhodnout, zda-li je pro ně toto riziko přijatelné výměnou za lepší kosmetický výsledek.

Onkoplastické operace jsou zvláštním druhem prs šetřících výkonů. Využívají technik estetické chirurgie a zatím co u nás je provádí především plastičtí chirurgové, v anglosaských zemích jsou prováděny onkochirurgy. U běžných prs zachovávajících operací je odstraněno 40 až 60 g tkáně a u onkoplastických okolo 200 g. Tyto operace umožňují resekovat větší objem žlázy s lepším kosmetickým výsledkem. Velmi dobré kosmetické výsledky jsou po léčbě objemných prsů. Indikacemi jsou nepříznivý poměr velikosti prsu a tumoru, makromastie, nepříznivá lokalizace tumoru v horním vnitřním kvadrantu, centrálně nebo retroareálně.[15]

5 RADIOTERAPIE

Pooperační radioterapie po konzervativním chirurgickém výkonu se užívá vždy, aby se dosáhlo stejných léčebných efektů jako u radikálních chirurgických výkonů.[8] V současnosti není stanoven žádný prognostický faktor, který by definoval ženy, které by nemusely absolvovat pooperační radioterapii.[14] Pooperační raditerapie se provádí za čtyři týdny po operaci, rána musí být zhojena.[10]

Radiační léčba lymfatického systému není podložena dostatečným množstvím literárních údajů a opírá se o výsledky nerandomizovaných studií nebo vlastní zkušenosti.[14]

Pokud při disekci axilárních uzlin nebyly nalezeny pozitivní uzliny, radioterapie těchto uzlinových oblastí se neprovádí. [3]

5.1 Optimalizace radioterapie

Léčba se musí provádět na jednom pracovišti, plánuje se individuálně s pomocí simulátoru, výpočetní tomografie (CT) a plánovacího systému a s fixačními pomůckami. Ozařuje se vždy izocentricky. Využívají se stínící bloky nebo mnoholistový kolimátor pro vykrytí kritických orgánů, jimiž jsou plicní tkáň, srdce a hlavice humeru. Objem plíce v ozařovaném objemu se dá zmenšit vyzvednutím hrudníku, nebo se mohou plíce vykrýt stínícím blokem anebo se použije mnoholistový kolimátor. Regionální uzliny se mohou ozařovat pod úhlem 15 až 20 stupňů laterálně, aby se šetřila mícha. Modulovaná intenzita svazku záření s použitím statického vícelamelového kolimátoru zlepšuje dávkovou uniformitu v prsu a snižuje riziko ozáření kritických orgánů. Při použití tradičních dvou tangenciálních polí může docházet k překrývání svazků, což je možno redukovat nastavením dvěma nebo více poli. Při ozařování po prs šetřící operaci a zejména ve velkých prsech je homogenita v distribuci dávky velmi důležitá. Pokud má pacientka kardiostimulátor na straně ozařovaného prsu, měla by být vždy před ozářením a po něm vyšetřena kardiologem. U kardiostimulátoru by mělo být výrobcem uvedeno, zda-li může být ve svazku záření.[22]

5.2 Teleradioterapie

5.2.1 Cílový objem

Cílový objem je makroskopicky zjištěný nádor spolu s předpokládaným mikroskopickým rozsevem.[3] Do něj je nutné vpravit nádorovou letální dávku.[23] Kritickými, rizikovými orgány při ozařování prsu jsou plíce, srdce, jícen a mícha.[8]

5.2.1.1 Prs

Horní hranice pole zasahuje od spojnice mezi dolním okrajem jugulární jamky a vrcholem axily při abdukci, spodní je 1 až 2 cm pod okrajem prsu a vnitřní a zevní hranice jsou určeny velikostí prsu a lokalizací nádoru. Vnitřní okraj je ve střední čáře nebo ji o 1 cm přesahuje na protilehlou stranu a boční okraj je ve střední axilární čáře.

5.2.1.2 Nádorové lůžko

Je určeno na základě výchozí velikosti a lokalizaci nádoru při klinickém vyšetření a mammografii, hloubky uložení nádoru ve vztahu ke kůži a hrudní stěně a nálezu patologa.

5.2.1.3 Lymfatické uzliny

Tento cílový objem je nepravidelný. Zahrnuje oblast podpaží a nadklíčku, aby byly zavzaty všechny uzliny. Vnitřní mamární uzliny jsou v hloubce asi 2 až 3 cm laterálně od střední čáry, ale nemohou být ozařovány s dalšími cílovými objemy a frekvence jejich postižení je nízká, proto se radioterapii na tuto oblast provádí pouze u pacientů s velkými nádory v centrální části nebo mediálních kvadrantech prsu.

5.2.2 Lokalizace a simulace

Lokalizací se určuje cílový objem ve vztahu k anatomickým strukturám a referenčním bodům. Provedení je možné CT vyšetřením a simulátorem. Na CT řezech je vyznačen obrys těla, nádorové ložisko, cílový objem a normální orgány. [3]

Základní ozařovací polohou je supinační. Je vhodné podložit dolní končetiny pod koleny pro lepší setrvání. Výhodné je fixační zařízení, které má možnost nastavit různý sklon hrudníku, aby jeho přední stěna byla vodorovná s rovinou stolu. Koriguje se tak pohyb velkého prsu směrem k nadklíčkové jamce a menší objem ozářených plic.[22] Použitím speciálního držáku opatřeného stupnicí je paže abdukována.[3]

5.2.3 Techniky ozařování

5.2.3.1 Jedno asymetrické pole

Nejvhodnější technikou ozařování je technika jednoho velkého asymetrického pole, jeho střed je ve druhém interkostálním prostoru. Když se použije technika více polí, ozařuje se izocentricky. [10]

5.2.3.2 Technika dvou polí

Při technice dvou polí leží pacientka na zádech, paži fixovanou v abdukci a s hlavou vytočenou na stranu. Středy mediálního a laterálního pole jsou vyznačeny na kůži. Ozařuje se izocentricky a izocentrem je bod ve středu mezi mediálním a laterálním vstupním bodem 1,5 až 2 cm pod povrchem kůže, šířka pole pokrývá celý prs.

5.2.3.3 Technika tří polí

Při postižení zadního cípu axily se užije technika tří polí, která umožňuje ozáření prsu a axily ve spojení s přímým polem přidaným na danou oblast nadklíčku. Pacientka je vytočena na protilehlý bok tak, aby se usnadnil vstup paprsku z velkého laterálního

tangenciálního pole. Samostatně se přidává přímé pole s centrem ve střední čáře při ozařování vnitřních mamárních uzlin. Při lokalizaci nádoru ve vnitřním kvadrantu je jeho lůžko občas v oblasti junkce tangenciálního a přímého pole. V tomto případě je nemožné dosáhnout homogenního ozáření obou cílových objemů, proto se provede ozáření prsu a tangenciální pole se posune víc přes střední čáru.

5.2.3.4 Technika čtyř polí

Při technice čtyř polí se prs ozařuje s axilou a nadklíčkem. Vnitřní hranice pole je 1 cm laterálně od střední čáry, laterální při úponu prsního svalu. Na kůži je vyznačena horní hranice nad horním okrajem této oblasti, spodní tak, aby nedocházelo k překrývání s tangenciálními poli. V místech, kde je dolní hranice nadklíčkového pole umístěno nízko, je vhodné vykrýt plicní vrchlík. Vykrývá se i hlavice humeru. Kvůli dostatečnému ozáření axilárních uzlin se přidává zadní pole. [3]

5.2.4 Dávky záření

Po parciálním výkonu se doporučuje dávka 50 Gy za pět až šest týdnů s 1,8 až 2 Gy na frakci. Minimální dávka 46,8 Gy s 1,8 Gy na frakci se užívá u pacientek s velkými prsy nebo při chemoradioterapii.

Dávka cíleného ozáření lůžka tumoru závisí na velikosti tumoru a stavu chirurgických okrajů. Při léčbě fotony se užívá 10 až 16 Gy se 2 Gy na frakci. Při léčbě elektrony 10 až 20 Gy se 2 Gy na frakci. Intersticiální brachyradioterapií se aplikuje 10 až 20 Gy při 12 Gy za hodinu.[22]

5.3 Brachyradioterapie

Při brachyterapii se dosahuje vysoké koncentrace záření v ozařovaném ložisku. Pokles záření mimo oblast ložiska je prudký a zdravá tkáň kolem ložiska je zatěžována minimálně. Výhodou je také radiobiologický účinek, protože jde o kontinuální ozařování s celkovou krátkou ozařovací dobou, se šetřícím účinkem na zdravé tkáně a zvýšeným působením na nádorové buňky.

U nádorů prsu se radioizotopové aplikátory zavádějí do nádorového ložiska intersticiální aplikací ve formě jehel.[11] Používají se ocelové jehly, mající vnější průměr 1,9 mm a vnitřní 1,6 mm. Délka je od 6 až do 14 cm. Jehly musí reprodukovat dokonalou rovnoběžnost zářičů.[17] Zvolí se správná distribuce zdrojů, aby byl pokryt celý cílový objem. Do prsu se v celkové anestezii nebo sedaci zavádí jehly, které se připevní k šabloně.[3] Šablona má otvory a jimi zaručuje dokonalou geometrii aplikace.[17] Technika zavádění se nazývá afterloading, kdy je zdroj záření dodatečně zaváděn do aplikátorů, které jsou jako neaktivní předem umístěny do ložiska a poté se do nich zavedou vlastní zářiče.[11]

Plánování dvourovinné intersticiální aplikace je pomocí C ramene a 3D plánovací konzoly. Brachyradioterapeutický aplikátor nesmí být v blízkosti kůže anebo žeber a vzdálenost od těchto kritických orgánů by měla být minimálně 1 až 2 cm.

Prostorové uložení aplikátorů se stanovuje ortogonálně, kdy se zhotoví rentgenové snímky ve dvou na sebe kolmých projekcích, nebo pomocí CT řezů.[22]

Kontraindikacemi jsou rozsáhlé tumory, obtížně přístupné, s vysokou tendencí k metastazování, nádory s obtížně zhodnotitelnými hranicemi, nezavedení kontrastních svorek při chirurgickém zákroku a nádory v blízkosti kosti.[17]

Používají se přístroje s vysokým dávkovým příkonem více než 12 Gy za hodinu, radionuklidový zářič ^{192}Ir o aktivitě 370 GBq.[22]

5.4 Boost

Boost se aplikuje několika ozařovacími metodami a technikami. Intersticiální brachyterapie HDR, ozáření elektrony, na lineárních urychlovačích, fotonové záření ^{60}Co, intraoperační ozáření elektrony, intraoperační ozáření rtg. [20]

Má význam hlavně u žen mladších než 40 let, u žen starších 50 let je jen malý nebo žádný rozdíl s boostem a bez něj. Malý význam byl zjištěn i u nádorů pT1.[10]

Významem dosycení se zabývala studie EORTC 10882, v níž byly pacientky randomizovány do skupin bez dosycení a s dosycením 16 Gy. Pacientky byly po kompletní excizi tumoru s dostatečnými okraji. Bez dosycení se u žen vyskytlo 7,3 % lokálních recidiv, ve skupině s boostem 4,3 %.[14]

6 SYSTÉMOVÁ LÉČBA

6.1 Chemoterapie

Optimální sekvence záření a chemoterapie po parciálním výkonu není známá, ale pacientky ve vysokém riziku diseminace onemocnění, by měly mít aplikovanou chemoterapii před radioterapií. [22]

Účinnost v léčbě karcinomu prsu byla prokázána asi u čtyřiceti cytostatik. Cyklofosfamid, metotrexát a 5-fluorouracil je základní kombinací cytostatik. Stále více je také upřednostňovaná kombinace s antracykliny, což je 5-fluorouracil, adriamycin a cyklofosfamid. Nová cytostatika jako taxany, vinorelbin, gemcitabin a nové fluoropyrimidiny mají unikátní mechanismy účinku. [18]

Adjuvantní chemoterapie se používá po předchozí chirurgické léčbě a jejím cílem je likvidace zbytkové nemoci. Je indikována u všech nemocných před menopauzou s pozitivními uzlinami. U karcinomu in situ, velikost nádoru do 1 cm a když nebylo zjištěno postižení uzlin, se tato léčba nepodává. Jen u rizikových nemocných se při negativním nálezu v uzlinách považuje za vhodnou. Adjuvantní chemoterapie trvá čtyři až šest měsíců. Může být provázena řadou nežádoucích účinků.[7]

6.2 Hormonální léčba

Je další léčbou se systémovým účinkem. Dělí se na léčbu adjuvantní, neoadjuvantní a paliativní. Nejvíce je používán Tamoxifen. Aditivní léčba gestageny se užívá až při ztrátě citlivosti na předchozí přípravky. [7]

Citlivost k hormonální léčbě je nejvyšší u perimenopauzálních žen. [22]

6.3 Biologická léčba

Cílem je selektivní ovlivnění nádorových buněk. Užívá se léčba biologickými látkami namířenými proti cílovým buněčným strukturám. U zvýšené expresi c-erbB-2 receptorového proteinu se užívá léčba monoklonální protilátkou Trastuzumab. [18]

7 PORADIAČNÍ ZMĚNY

Za akutní změny se považují toxicity do tří měsíců po léčbě zářením. Obvykle se projevují radiodermatitidou v podobě erytému nebo vlhké deskvamace. Při konkomitantním podávání chemoterapie bývá akutní reakce silnější.

Pozdní komplikace jsou ty, objevující se po třech, častěji však po šesti měsících od léčby zářením. Projevují se fibrózou, která zhoršuje kosmetický efekt a lymfedémem horní končetiny.[16] Na kůži bývají změny s pigmentací, depigmentací, atrofií nebo teleangiektaziemi.[11]

Lymfedém je otok části těla. Vzniká nefyziologickým nahromaděním mízy. Má tři stádia. Prvním stadiem je reverzibilní otok, který rychle mizí. Druhým stadiem je přetrvávající otok, během dne se zhoršuje. Třetím stadiem je již elefantiáza. Zde jsou těžké vazivové změny na kůži a podkoží. Komplikací lymfedému může být horečka, zvracení, celková nevolnost, na kůži vzniká zarudlá plocha.[25]

Postradiační pneumonitida je vzácná, vyvíjí se jeden až několik měsíců po radioterapii. Projevy jsou suchý kašel, dušnost a febrilie. Na skiagramu plic je plicní infiltrát v ozářeném poli. Dochází k redukci hodnot plicních funkčních testů. Pooperační radioterapie pro karcinom prsu je spojena se zvýšeným rizikem kardiovaskulární morbidity v důsledku poškození srdce a koronárních cév. Po ozáření vysokou dávkou záření se objem levé komory srdeční a koronárních arterií zmenšuje. Edém prsu u asi 31 % pacientů je nejčastější komplikací po parciálním zákroku a ozáření. Dále to jsou svalové bolesti, bolesti v chirurgické jizvě a pocit diskomfortu asi u 20 % pacientů. Bolesti žeber se vyskytují ve 13 %. Edém je častější po disekci axily ve srovnání bez disekce a závisí na rozsahu direkce. Vyšší riziko mají pacientky, u kterých axilární disekce přesahovala úroveň druhé etáže axilárních uzlin. Význam dávky na kontralaterální zdravý prs není jasný, ale zvýšené riziko druhostraného karcinomu prsu dosud nebylo prokázáno. [16]

Asi u 4 až 10 % žen, které se podrobily operaci prsu od lumpektomie až po radikální mastektomii, se vyskytl postmastektomický algický syndrom. Bolest, která se může objevit bezprostředně po operaci nebo po několika dnech, týdnech, měsících, je charakterizována pocity stahování a pálení v oblasti hrudní stěny v okolí jizvy, v axile a zadní partii paže. Syndrom zmrzlého ramene, periarthritis humeroscapularis, se

relativně často vyvíjí na operované straně, protože tuto paži nemocná podvědomě šetří a drží ji spíše ve flexi přitaženou ke stěně hrudní. Radiační fibróza pojivové tkáně v oblasti brachiálního plexu a druhotné poškození nervově cévního svazku může bolest zesilovat.

Důsledná a včasná rehabilitace, fyzikální i psychická, může zmírnit iatrogenně způsobené problémy. [7]

8 POLÉČEBNÁ PÉČE

Na spolupráci pacientek závisí téměř z poloviny, jaký bude výsledný kosmetický efekt. O prsy a o jizvy je potřeba pečovat nošením speciálního prádla a správnou rehabilitací. Hojení rány trvá po operacích na prsu asi čtyři až šest týdnů. V tomto období může při špatné spolupráci operantky dojít k výraznému kosmetickému zhoršení výsledku. O rušivém vlivu radioterapie na výsledný kosmetický efekt musí být klientky informovány. Radioterapie zhoršuje již tak omezenou lymfatickou drenáž operaci a způsobuje fibrózu tkání. [15]

8.1 Péče o kůži

Ozařovaná kůže musí být omývána pouze vodou a musí se používat dětský zásyp do podpaží, který pomáhá vstřebávat pot.[3] Nesmí být vystavovaná na slunci a používány kosmetické přípravky, které vysušují, zejména s obsahem alkoholu.[22] Při jejím suchém olupování je možné používat 1 % hydrokortizonový krém k odstranění nepříjemných pocitů. Ozařování je dočasně přerušeno, pokud se objeví vlhká deskvamace a kůži ošetřujeme krémem s paramentem až do úplného zhojení. [3]

8.2 Péče o lymfedém a jeho prevence

Pro prevenci otoků paže má význam aseptické hojení rány, komprese mrtvých prostorů a časté pohybování končetinou. Nitrožilní injekce nesmí být podávány do horní končetiny operované strany. Vzniklé otoky se léčí elevací, kompresí a masáží končetiny. Provádí se pravidelná masáž ve směru odtoku lymfy, počínající v krajině ramene a pomalu prodlužující svou dráhu.[12] Při léčbě kompresí se užívají kompresivní obvazy podkládané speciálním pěnovým materiálem. Obvazy musí být krátkotažné. Při přístrojové kompresi dochází k intermitentní kompresi. Přiložené návleky se nafukují a tím zlepšují oběh.

Pacientka by měla dodržovat celková preventivní opatření k prevenci otoku.[25] Měla by trvale omezit příjem soli.[12] Dodržovat přiměřenou hmotnost a aktivně sportovat.[25] Léčbu lymfedému podporuje dočasná aplikace diuretik. [12]

9 DISPENZARIZACE

Jejím cílem je včasné odhalení relapsu, recidivy nádorového onemocnění, odhalení případných duplicitních nádorů a odhalení a léčba pozdních následků protinádorové léčby.[18]

Kontroly jsou prováděny v prvních třech letech v tříměsíčních intervalech, poté dva roky v intervalech šesti měsíců a dále jednou ročně. Provádí se fyzikální vyšetření pacientky a jednou ročně mamografie. Prospěch na zdravotní stav sledovaných žen dosud nebyl prokázán v případech, kdy se prováděla další zobrazovací vyšetření nebo krevní testy a stanovení markeru CA 15.3.[14]

10 LOKÁLNÍ RECIDIVA

Opětná aktivace nemoci po docílení kompletní remise není vzácností. Největší šanci na úspěch léčby dává včasný záchyt. U rakoviny prsu je riziko recidivy největší v prvních letech po léčbě, proto je nutná dispenzarizace. U recidivy, která vznikne do jednoho roku je prognóza velmi závažná. Výjimkou není ale ani relaps po delším bezpříznakovém období.[18]

V klinických studiích bylo prokázáno, že 10 až 20 % pacientek jeden až devět let po prs šetřící operaci s pooperačním ozářením má recidivu v prsu. Vzdálené metastázy nebo lokálně pokročilé onemocnění v době recidivy má 9 až 25 %.[22]

Rizikovými faktory jsou neúplná excize nádoru, výrazná složka intraduktálního karcinomu v návaznosti na oblast invazivního onemocnění, věk nižší než 40 let, nádor silně dediferencovaný, průměr nádorového ložiska větší než 3 cm. Tyto rizikové faktory zvyšují možnost lokální recidivy.[3]

Před zahájením léčby recidivy nebo metastatického procesu se provede cytologická nebo histologická verifikace. Recidivy často dobře odpovídají na léčbu a pacientky s lokalizovanou recidivou v prsu mohou přežívat ještě dlouho po adekvátní léčbě.

Hlavní léčbou recidivy je především léčba lokální, mastektomie. Pacientky s lokální recidivou mohou být léčeny kombinací záření, chirurgického zákroku, systémové léčby nebo hypertermie. Profylaktické ozáření hrudní stěny a spádových uzlin u recidiv, které byly řešeny chirurgicky, zabraňuje dalším recidivám v těchto oblastech. Další recidivu onemocnění snižuje profylaktické ozáření regionálních uzlin ze 16 % na 5,6 %. U lokálních recidiv je vysoké riziko následných metastáz a měla by se zvážit systémová léčba. [22] Také s fotodynamickou terapií jsou dobré zkušenosti. [7]

Prognóza pacientek s lokální recidivou bývá ve vetšině dobrá. Přežití v pěti letech je udáváno asi v 52 %.[22]

11 VÝZKUM

11.1 Metodika práce

Výzkumná část mé práce proběhla na Onkologické klinice Fakultní nemocnice Olomouc. Do této retrospektivní studie bylo vybráno celkem 58 pacientek s maligním onemocněním prsu, které byly léčeny v letech 2003, 2004 a 2005. Všechny probandky byly léčeny parciálním chirurgickým výkonem a radioterapií. Dále byly rozděleny do dvou skupin podle druhu dosycení nádorového ložiska boostem. Skupina 23 pacientek byla léčena boostem elektrony 10 Gy. Druhá skupina obsahovala 35 pacientek, u kterých byl použit boost brachyradioterapií 12 Gy.

Tyto pacientky jsem sledovala pomocí lékařských záznamů o kontrolních vyšetřeních, které jsou prováděny pravidelně v rámci dispenzarizace.

11.2 Cíl výzkumu

Cílem výzkumu v této bakalářské práci je posoudit četnost pozdních poradiačních změn a jejich druh u pacientek léčených pro karcinom prsu. Výzkum srovnává tuto četnost a jejich druh u žen léčených boostem elektronů a boostem brachyradioterapií.

Druhým cílem výzkumu je srovnání četnosti lokálních recidiv u pacientek léčených boostem elektronů a boostem brachyradioterapií.

11.3 Soubor pacientek léčených pouze TRT

Tento soubor obsahuje 23 probandek. Všechny byly léčeny parciálním chirurgickým zákrokem. Léčba zářením proběhla ve formě TRT, pooperačně, normofrakcionovaně.

11.3.1 Věkové rozložení

Graf 1 - Věkové rozložení skupiny pacientek léčených TRT

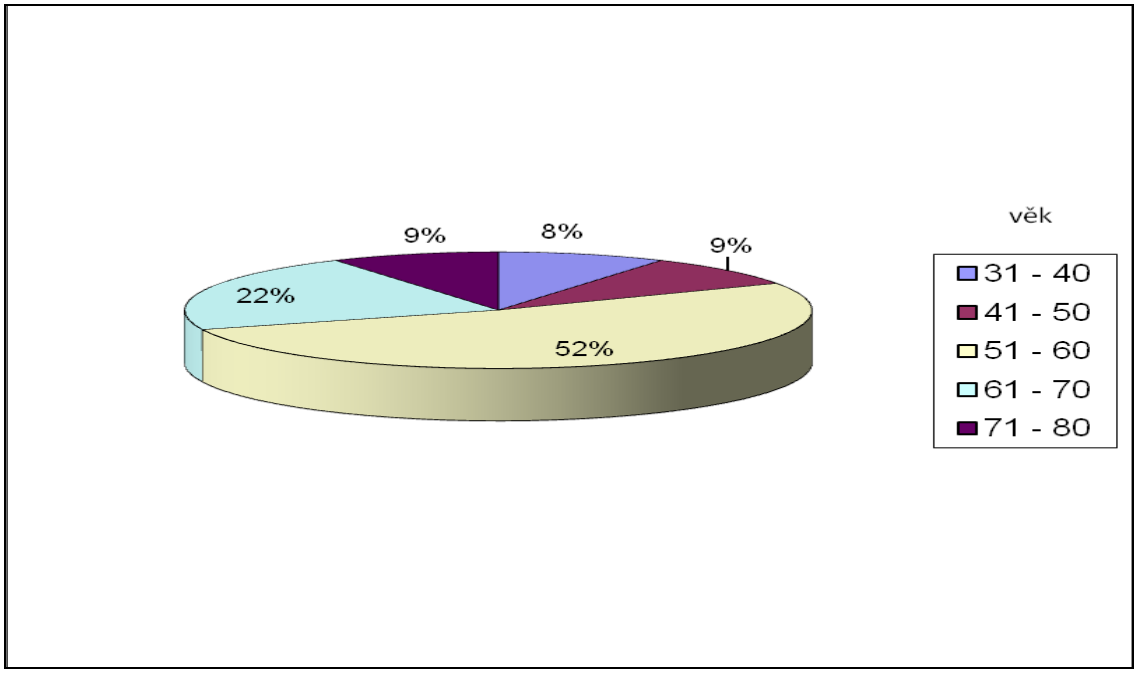

Tab. 1 - Věkové rozložení skupiny pacientek léčených TRT

Věk	Počet žen
31 - 40	2
41 - 50	2
51 - 60	12
61 - 70	5
71 - 80	2

Nejvíce žen v této skupině bylo ve věkovém rozmezí 51 až 60 let a to 12 žen, dále pak ve věku 61 až 70 let bylo 5 žen. Vždy po 2 ženách bylo ve věku 31 až 40 let, 41 až 50 let a 71 až 80 let.

11.3.2 Histopatologie nádoru

Graf 2 - Histopatologie nádorů pacientek léčených TRT

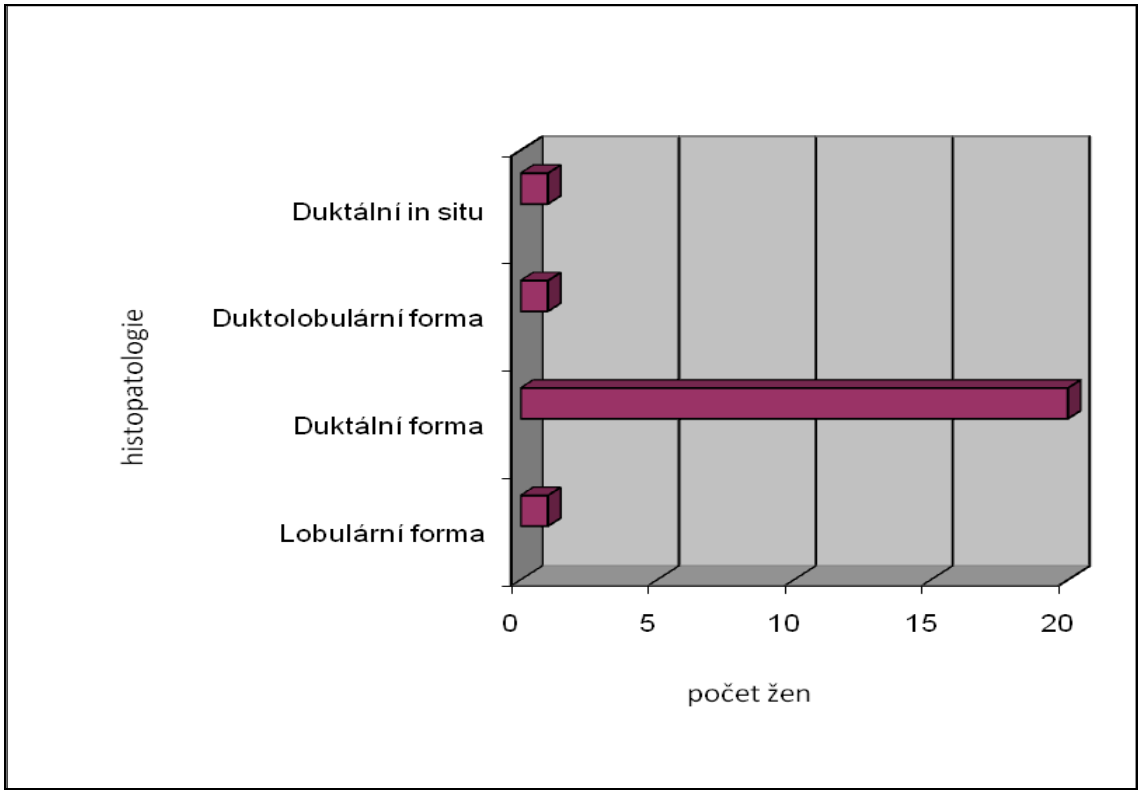

Tab. 2 – Zastoupení pacientek léčených TRT s duktální formou

Duktální forma karcinomu prsu	Počet žen
infiltrující duktální karcinom	18
pagetův karcinom	1
papilární karcinom	1

Nejpočetněji byly zastoupeny duktální formy nádoru. Z této skupiny bylo 18 infiltrujících duktálních karcinomů, 1 pagetův karcinom a 1 papilární karcinom. Lobulární karcinomy, duktolobulární karcinomy a duktální invazivní karcinom in situ byly zastoupeny vždy po 1.

11.3.3 Grading

Graf 3 - Grading nádorů pacientek léčených TRT

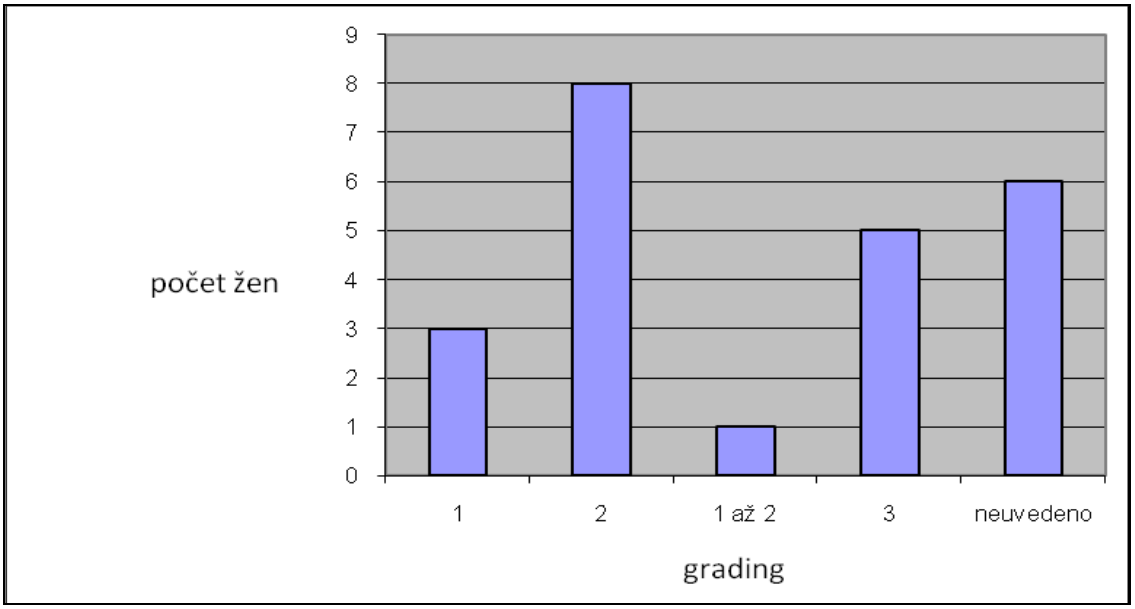

V této skupině pacientek bylo největší zastoupení tumorů s gradingen 2 u 8 pacientek, dále s gradingen 3 u 5 pacientek, grading 1 byl u 3 pacientek a u 1 pacientky byl grading označený jako 1 až 2. U 6 pacientek nebyl uveden údaj o gradingu a i tato skupina je v grafu uvedena.

11.4 Soubor pacientek léčených TRT v kombinaci s BRT

Tento soubor je složen ze 35 pacientek. Také byly všechny léčeny parciálním chirurgickým zákrokem. Radioterapie byla provedena jako TRT s dosycením lůžka nádoru BRT. TRT byla provedena normofrakcionovaně a pooperačně.

11.4.1 Věkové rozložení

Graf 4 - Věkové rozložení skupiny pacientek léčených TRT s BRT

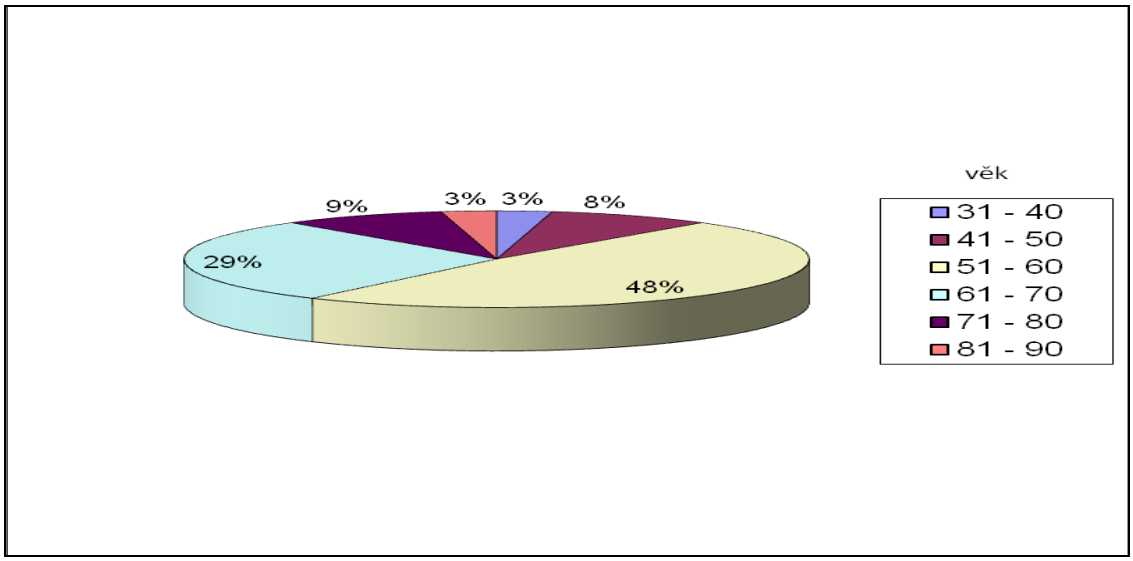

Tab. 3 - Věkové rozložení skupiny pacientek léčených TRT s BRT

věk	počet žen
31 - 40	1
41 - 50	3
51 - 60	17
61 - 70	10
71 - 80	3
81 - 90	1

Nejčetnější bylo věkové rozpětí 51 až 60 let věku u 17 žen, dále pak 61 až 70 let u 10 žen. Vždy po 3 ženách jsou zastoupena věková rozpětí od 41 do50 let a od 71 do 80 let Nejméně bylo žen ve věku 31 až 40 let a 81 až 90 let věku vždy po 1 ženě.

11.4.2 Histopatologie nádoru

Graf 5 - Histopatologie nádorů pacientek léčených TRT s BRT

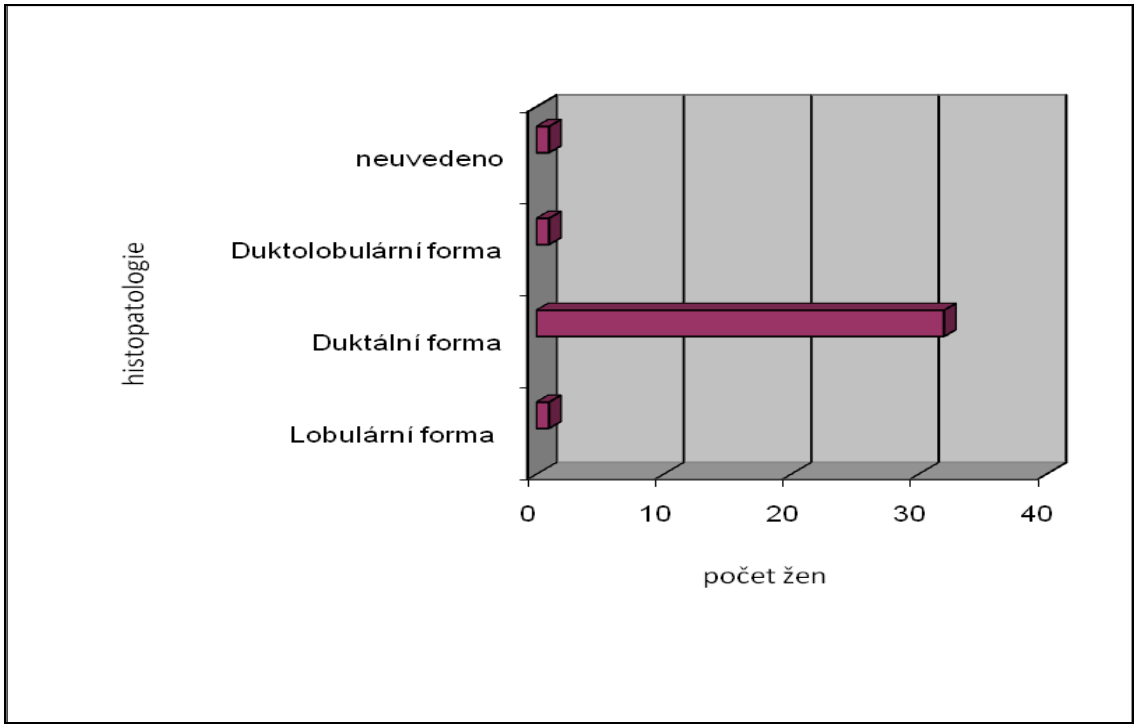

Tab. 4 – Zastoupení pacientek léčených TRT s BRT s duktální formou

Duktální forma karcinomu prsu	Počet žen
Infiltrující duktální karcinom	28
tubulární karcinom	3
medulární karcinom	1

V této skupině pacientek byla nejčastější duktální forma karcinomu, která se vyskytla u 32 pacientek. Tato kategorie obsahuje v 28 případech infiltrující duktální karcinom, ve 3 případech tubulární formu a u 1 probandky byla forma medulární. Lobulární a duktolobulární forma karcinomu prsu se objevila vždy u 1 pacientky. U 1 pacientky nebyla histopatologická verifikace zaznamenána a je také zařazena do grafu.

11.4.3 Grading

Graf 6 - Grading nádorů pacientek léčených TRT s BRT

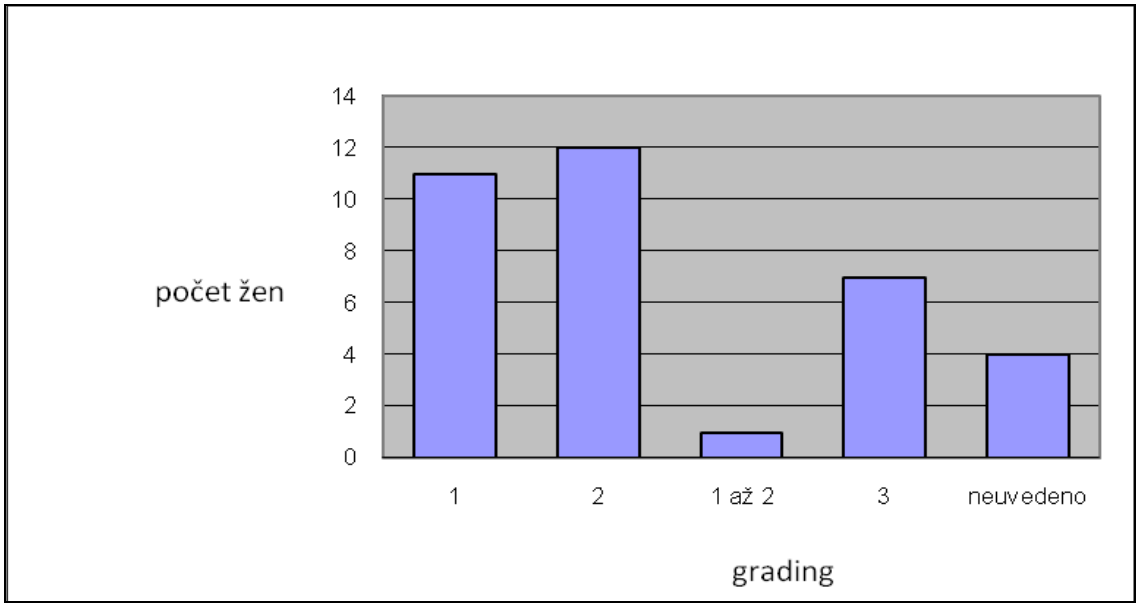

Nejpočetněji byly zastoupeny tumory s gradingem 2 u 12 žen, za nimi následovaly tumory s gradingem 1 u 11 žen a dále s gradingem 3 u 7 žen. Objevilo je i 1 označení gradingu jako 1 až 2. U 4 pacientek v tomto souboru nebyl grading uveden a jsou také zaznamenány v grafu.

11.5 Srovnání četností pozdních změn po ozáření

Graf 7 - Pozdní změny 3 měsíce po ukončení radioterapie

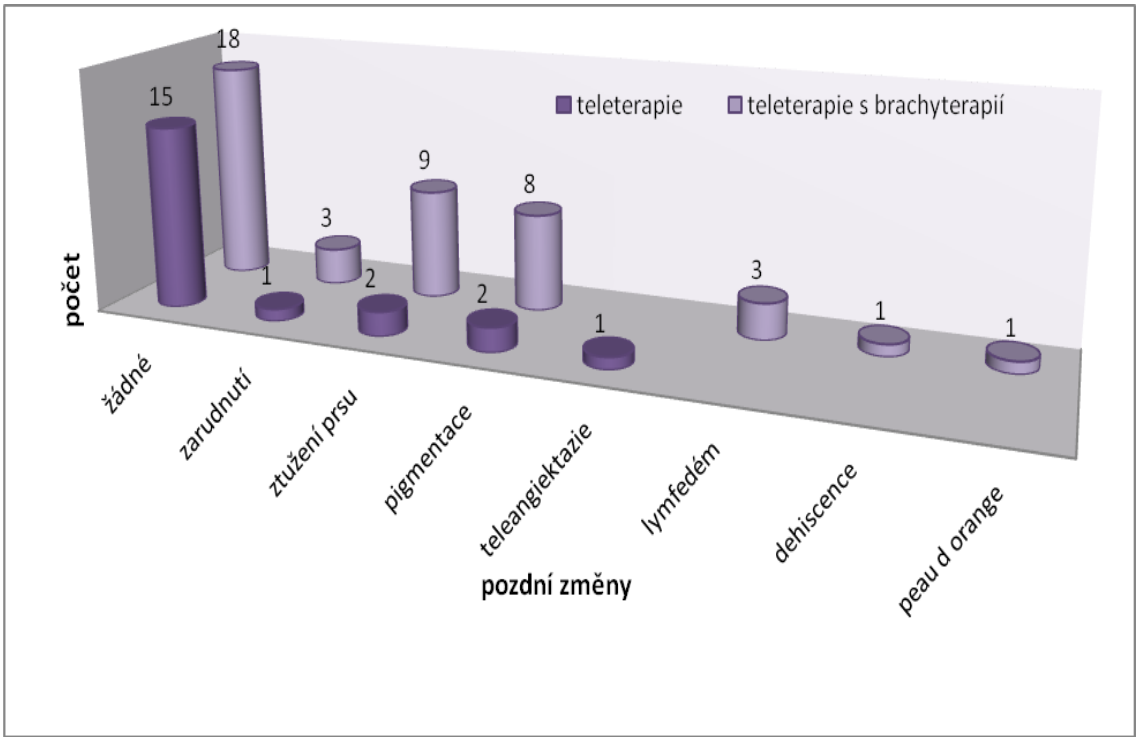

Nejčastější komplikací po 3 měsících od ukončení léčby bylo ztužení prsu, které se objevilo u 9 pacientek ze skupiny kombinace TRT s BRT a u 2 pacientek s TRT. Druhým nejčastějším poškozením byla pigmentace, která se objevila u 8 pacientek s kombinací TRT a BRT a u 2 s TRT.

Žádné komplikace nemělo 18 žen s TRT s BRT a 15 žen s TRT.

Mezi málo časté pozdní změny patří 1 teleangiektazie u skupiny žen léčených TRT a 1 dehiscence a 1 peau d orange u skupiny žen léčených TRT v kombinaci s BRT.

Graf 8 - Pozdní změny 6 měsíců po ukončení radioterapie

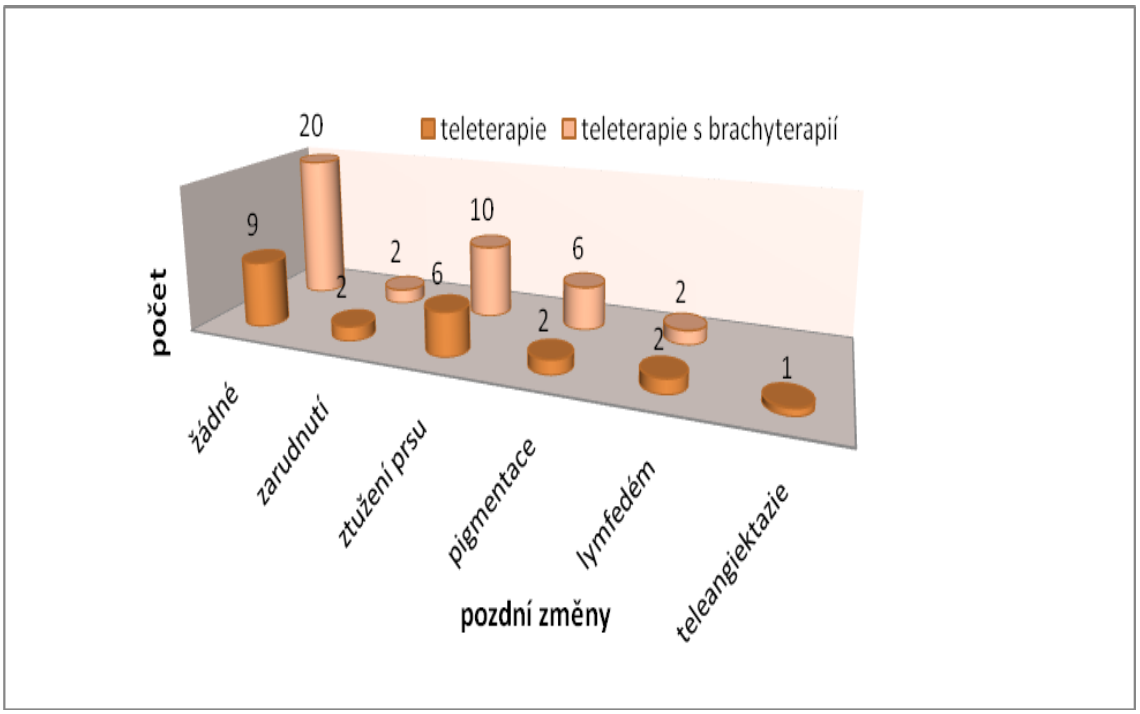

Nejčastější pozdní změnou po 6 měsících bylo ztužení prsu u 10 pacientek v kombinaci TRT a BRT a u 6 s TRT. Další změnou byla pigmentace, objevila se u 6 pacientek s TRT a BRT a u 2 s TRT.

Žádné komplikace nemělo 20 žen s TRT a BRT a 9 žen s TRT.

Výjimečně se objevila 1 teleangiektazie u skupiny žen léčených TRT.

Graf 9 - Pozdní změny 1 rok po léčbě

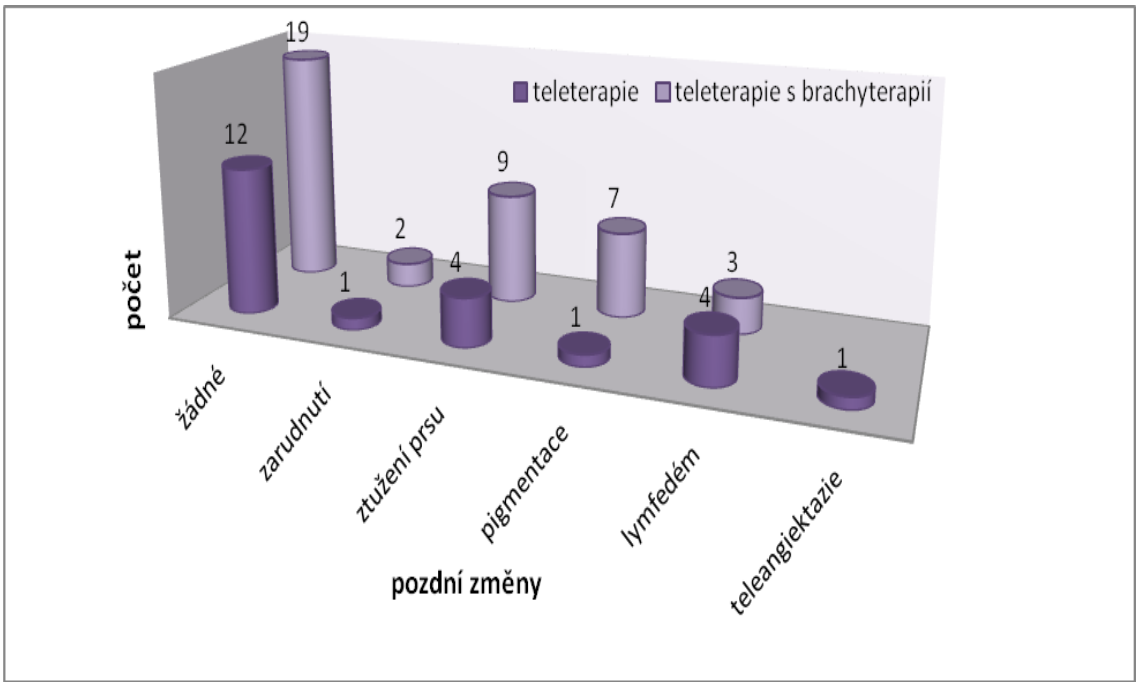

V jednom roce po léčbě bylo nejčastější změnou ztužení prsu a to u 9 pacientek s TRT a BRT a u 4 s TRT. Druhou nejčastější změnou byla pigmentace u 7 pacientek s TRT a BRT a u 1 a TRT.

Žádné komplikace nemělo 19 žen s TRT a BRT a 12 žen s TRT.

Výjimečně se objevila 1 teleangiektazie u skupiny žen léčených TRT.

Graf 10 - Pozdní změny 2 roky po ukončení radioterapie

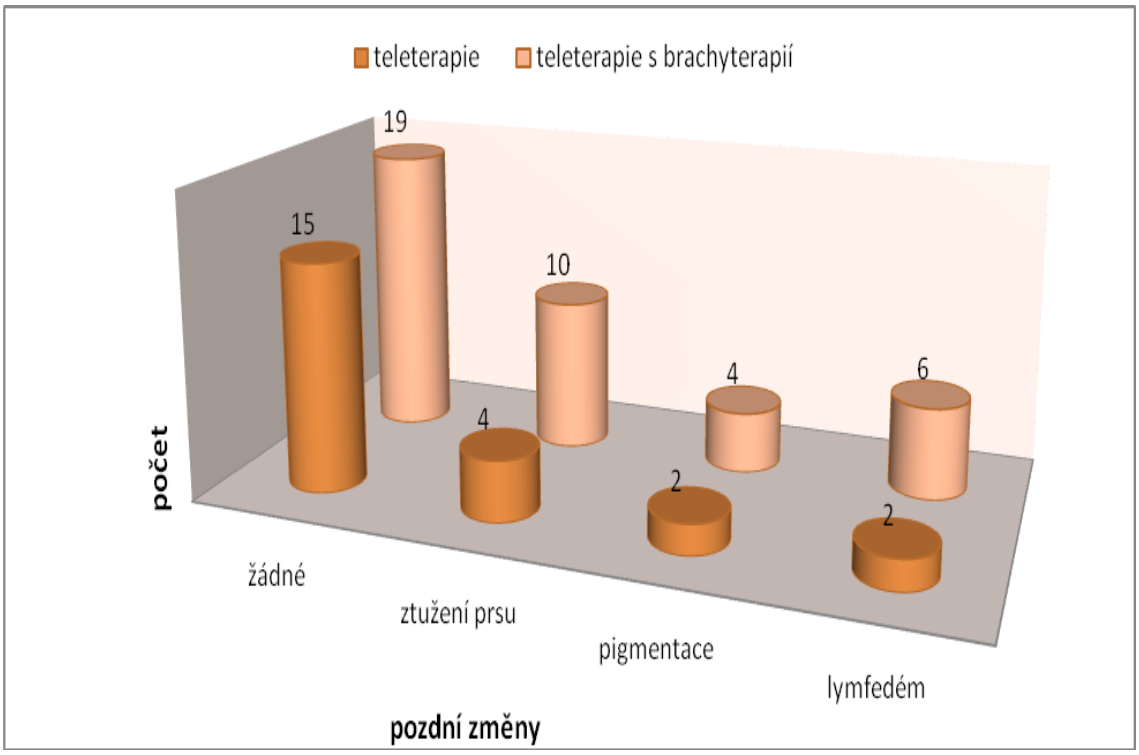

Ve dvou letech po léčbě bylo nejčastější změna ztužení prsu a to u 10 pacientek po TRT s BRT a u 4 s TRT. Druhou změnou, která se vyskytla nejčastěji, byl lymfedém a to u 6 klientek s TRT s BRT a u 2 s TRT.

Žádné komplikace nemělo 19 žen s TRT a BRT a 15 s TRT.

Graf 11 - Pozdní změny 3 roky po ukončení radioterapie

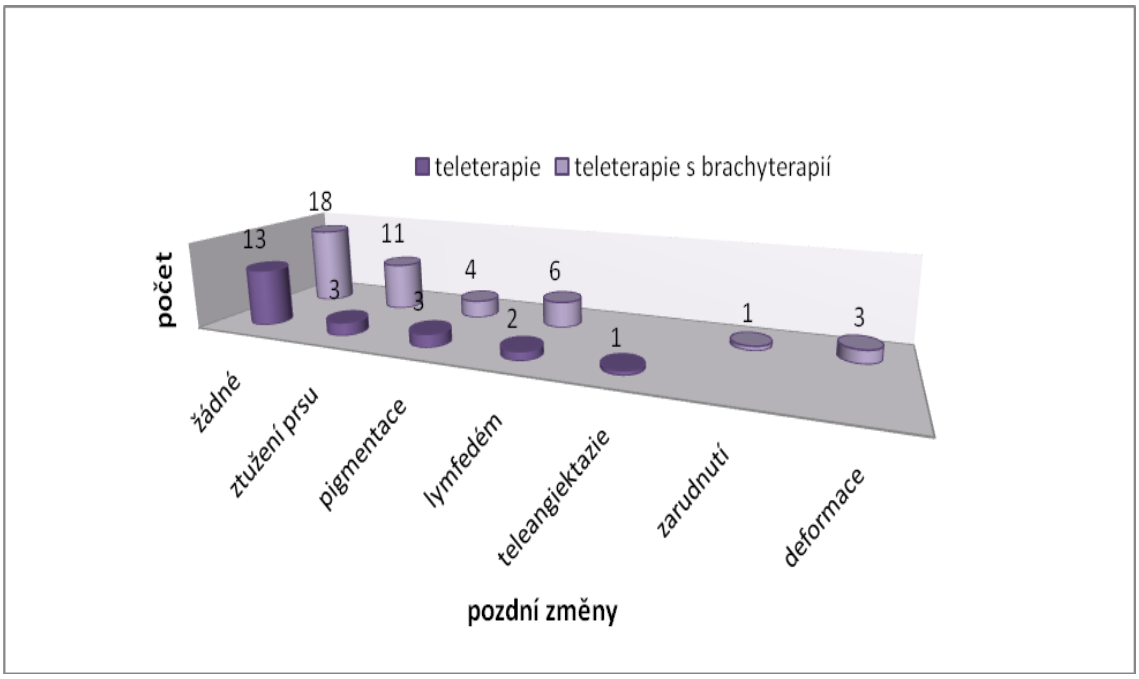

Po třech letech od léčby bylo nejčastější komplikací ztužení prsu u 11 žen s TRT s BRT a u 3 s TRT. Druhou nejčastější změnou byl lymfedém a to u 6 žen po TRT s BRT a u 2 s TRT.

Žádné komplikace nebyly u 18 klientek po TRT s BRT a u 13 po TRT.

Mezi málo časté změny zde patří 1 teleangiektazie u skupiny pacientek léčených TRT. U skupiny léčené TRT s BRT se vyskytlo 1 zarudnutí.

U skupiny léčené TRT s BRT se objevily 3 ženy s deformacemi prsu, ale deformace se neobjevily ani u jedné ženy po léčbě TRT.

Graf 12 - Pozdní změny 4 roky po ukončení radioterapie

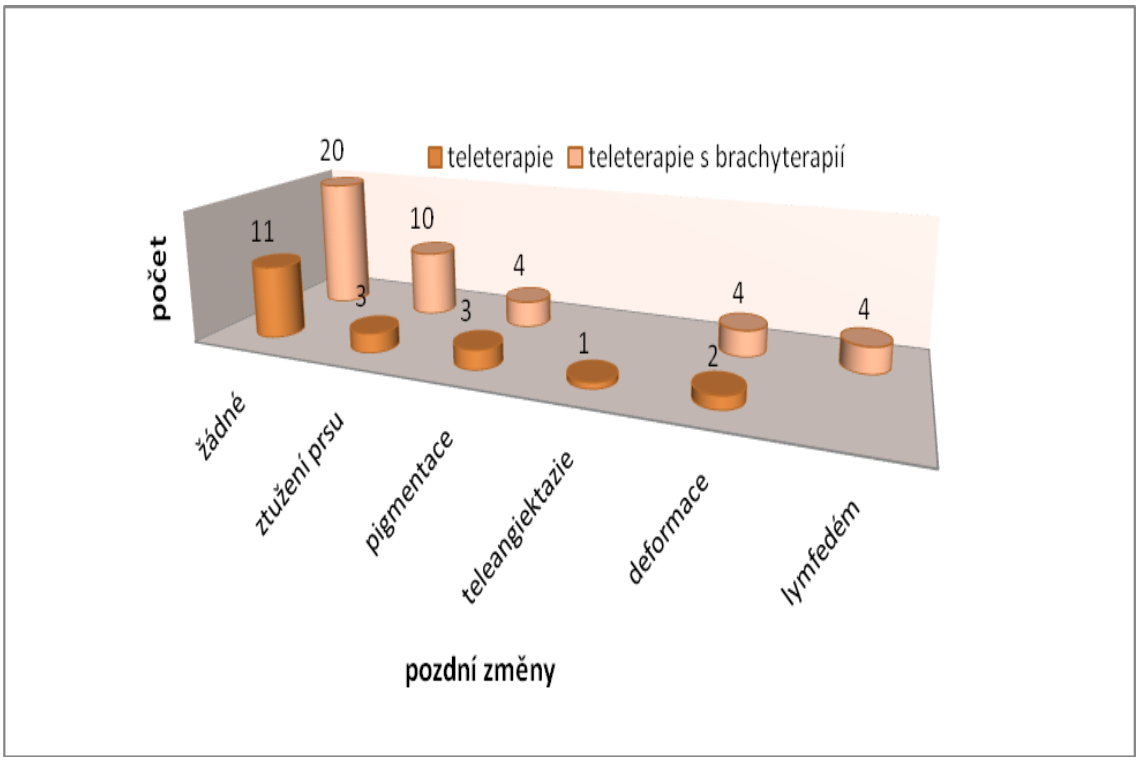

Nejčastější pozdní změnou po čtyřech letech od léčby bylo ztužení prsu v 10 případech po TRT s BRT a u 3 po TRT. Druhou nejčastější byla pigmentace u 4 žen po TRT s BRT a u 3 po TRT.

Žádné změny nebyly zaznamenány u 20 žen léčených TRT s BRT a u 11 žen léčených TRT.

Výjimečnou změnou byla 1 teleangiektazie, která se objevila u ženy léčené TRT.

Lymfedém se vyskytl u 4 žen léčených TRT s BRT a ani u jedné ženy ze skupiny léčené TRT.

Graf 13 - Pozdní změny 5 let po ukončení radioterapie

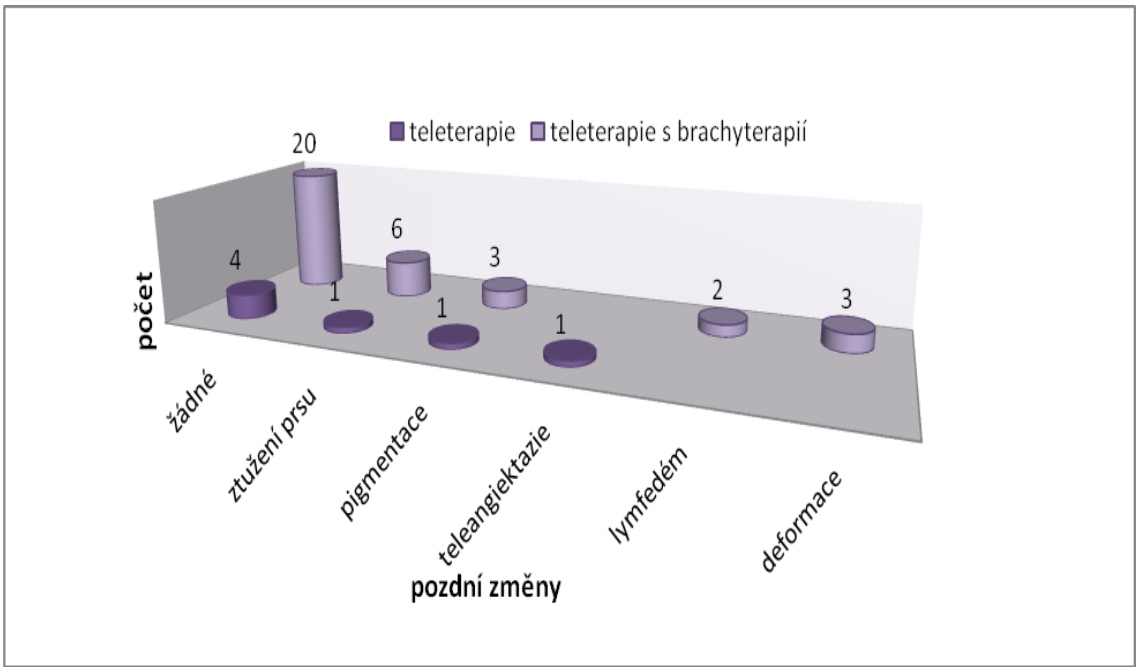

Nejčastější pozdní změnou po pěti letech bylo ztužení prsu u 6 žen po TRT s BRT a u 1 s TRT. Druhou nejčastější byla pigmentace u 3 žen po TRT s BRT.

Žádné změny nebyly u 20 žen po TRT s BRT a u 4 po TRT.

Výjimečnou změnou byla 1 teleangiektazie u ženy, která byla léčena TRT.

Objevily se zde také 2 lymfedémy a 3 deformace u skupiny žen léčených TRT s BRT. U druhé skupiny žen nebyly tyto změny zaznamenány vůbec.

Graf 14 - Pozdní změny 6 let po ukončení radioterapie

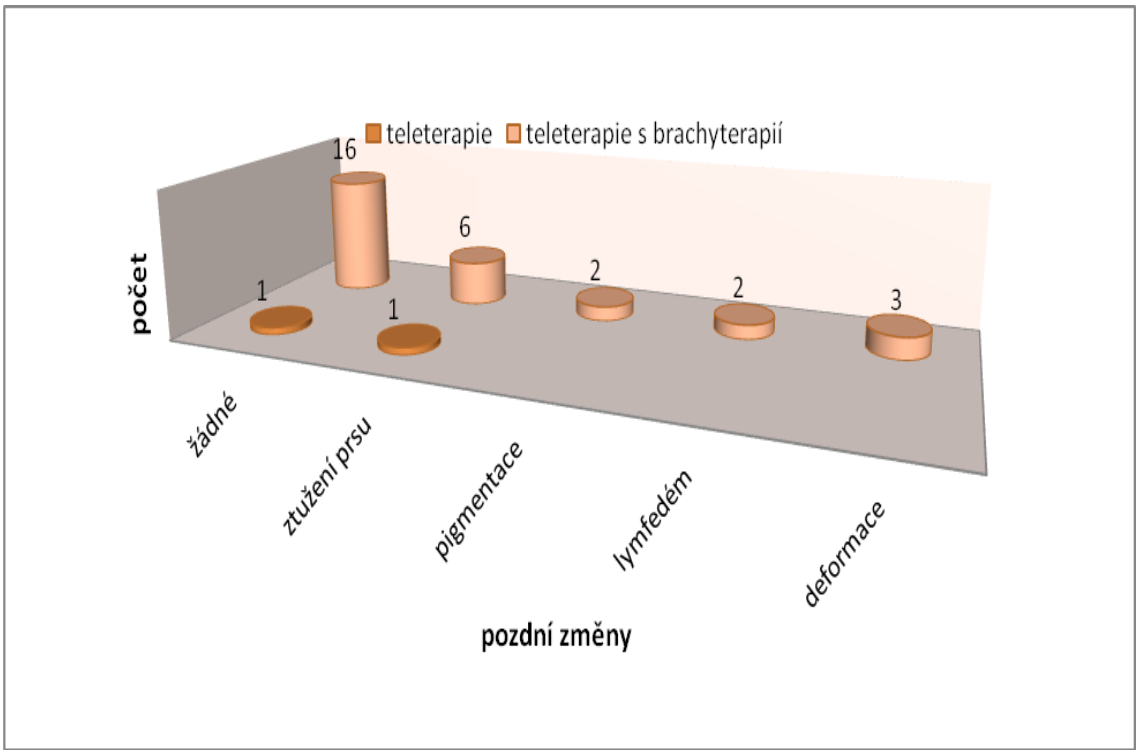

Nejčastější změnou po šesti letech od léčby bylo ztužení prsu u 6 žen po TRT s BRT a u 1 ženy po TRT.

Žádná komplikace nenastala u 16 žen po TRT s BRT a u 1 po TRT.

U skupiny klientek léčených TRT s BRT se objevili 2 lymfedémy, 2 pigmentace a 3 deformace, tyto změny se u druhé skupiny neobjevily.

Tab. 5 - Celkový výskyt pozdních změn během sledovaných 6 let

TELETERAPIE			TELETERAPIE S BRACHYTERAPIÍ		
pozdní změny	počet	%	pozdní změny	počet	%
nastaly	60	43	nastaly	160	52
nenastaly	80	57	nenastaly	150	48

Součet všech zaznamenaných pozdních změn v průběhu všech sledovaných 6 let a součet všech záznamů o ženách bez žádné komplikace ukazuje, že komplikace nastaly častěji u žen léčených TRT s BRT. Zde se komplikace objevily ve 160 případech a bez změn ve 150 případech. U skupiny žen léčených TRT změny nastaly v 60 případech a nenastaly v 80 případech.

11.6 Srovnání četnosti lokálních recidiv

Graf 15 - Četnost lokálních recidiv u obou léčených skupin

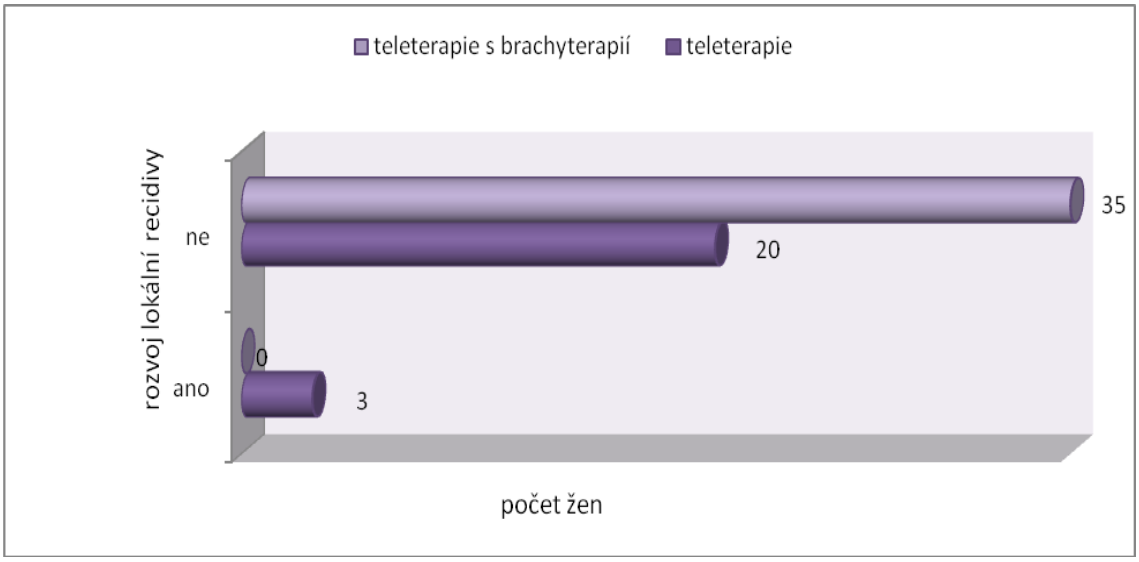

Tab. 6 - Srovnání četnosti lokálních recidiv u obou léčených skupin

Lokální recidiva					
TT	počet pac.	%	TT s BRT	počet pac.	%
ano	3	13	ano	0	0
ne	20	87	ne	35	100

Lokální recidiva nastala u 3 pacientek po léčbě TRT. Nenastala u 20 pacientek po léčbě TRT.

U všech 35 pacientek po léčbě TRT v kombinaci BRT nenastala lokální recidiva.

ZÁVĚR

Tato bakalářská práce se zabývala zhoubným nádorem prsu, jenž je celosvětově jedním z nejčastějších nádorových onemocnění. Je zde rozebrána epidemiologie, diagnostika a léčebné modality této nemoci, především parciální chirurgický výkon a radioterapie.

Empirická část této práce sleduje pozdní změny po ukončení radioterapie a také četnost lokálních recidiv. Výsledky výzkumu jsou zobrazeny v grafech a tabulkách. Ze sledování vyplynuly tyto závěry.

Nejčastější pozdní změnou po ozařování prsu pro maligní tumor prsní žlázy je ztužení prsu. Druhou nejčastější pozdní změnou je pigmentace kůže.

Po léčbě radioterapií, kdy se kombinuje teleradioterapie s intersticiální punkturou dochází u pacientek k vyššímu počtu pozdních změn než při léčbě samostatnou teleradioterapií.

Ve sledovaných souborech pacientek došlo ve 3 % k lokální recidivě u léčby teleterapií s boostem elektrony. V souboru, kde byla léčba teleterapií spojena s boostem brachyradioterapií nedošlo ani u jedné probandky k rozvoji lokální recidivy.

SEZNAM ZKRATEK

BRT - brachyradioterapie

CT - výpočetní tomografie

ČR - Česká republika

MG - mamografie

MR - magnetická rezonance

TRT - teleteradioterapie

US - ultrasonografie

LITERATURA A PRAMENY

[1] ABRAHÁMKOVÁ, J.; DUŠEK, L., et al. *Možnosti včasného záchytu rakoviny prsu*. 1. vydání. Praha: Grada, 2003. 227 s. ISBN 80-247-0499-4.

[2] ČIHÁK, R. *Anatomie 3*. vyd. 1. Praha: Grada, 1997. 655 s. ISBN 80-7169-140-2.

[3] DOBBS, J.; BARRETT, A.; ASH, D. *Praktické plánování radioterapie*. 2. vydání. Praha: Anomal, 1992. 312 s. ISBN 80-900235-8-4.

[4] DVOŘÁK, K., et al. Nescreeningový záchyt časných stadií karcinomu prsu : Analýza souboru 60 nescreeningových karcinomů mléčné žlázy v období září 2002-2003. In NEUMANOVÁ, R. *Onkologie v gynekologii a mammologii: Sborník přednášek z 9. ročníku sympozia*. 1. vydání. Brno: FN Brno, 2004. s. 191. ISBN 80-86607-09-7. S. 13-21.

[5] GATĚK, J., et al. Současné možnosti v chirurgické léčbě pokročilého karcinomu prsu. In NEUMANOVÁ, R. *Onkologie v gynekologii a mammologii: Sborník přednášek z 10. ročníku sympozia*. 1. vydání. Brno: FN Brno, 2005. s. 182. ISBN 80-86607-17-8. S. 51-53.

[6] HLADÍKOVÁ, Z., et al. *Diagnostika a léčba onemocnění prsu.* 1. vydání. Olomouc: Univerzita Palackého v Olomouci, 2009. 105 s. ISBN 978-80-244-2268-8.

[7] KLENER, P. *Klinická onkologie*. 1. vydání. Praha: Galén, 2002. 686 s. ISBN 80-246-0468-X.

[8] KONOPÁSEK, B.; PETRUŽELKA, L. *Karcinom prsu: Manuál diagnostiky a léčby*. 1. vydání. Praha: Galén, 1997. 125 s. ISBN 80-85824-66-3.

[9] KOPECKÝ, J.; SUMEROVÁ, J.; KOPECKÁ, P. *Rehabilitace po operacích prsů*. vyd. 1. Ostrava: Zdravotně sociální fakulta Ostravské univerzity, 2000. 62 s. ISBN 807042-322-6.

[10] KUBECOVÁ, M.; solen.cz [online]. 2010 [cit. 2010-02-24]. Radioterapie karcinomu prsu. Dostupné z WWW: < http://www.solen.cz/pdfs/xon/2009/01/05.pdf> [webová stránka]

[11] MACHÁČEK, J.; CWIERTKA, K. *Základy radiační a klinické onkologie*. 1. vydání. Olomouc: Vydavatelství Univerzity Palackého, 1996. 110 s. ISBN 80-7067-661-2.

[12] MALINSKÝ, L.. *Rakovina prsu*. 1. vydání. Praha: Státní zdravotnické nakladatelství, 1959. 212 s.

[13] NEKULA, J., et al. *Radiologie*. 3. vydání. Olomouc: Univerzita Palackého v Olomouci, 2008. 205 s. ISBN 978-80-244-1011-7.

[14] NOVOTNÝ, J.; VÍTEK, P.; PETRUŽELKA, L. *Klinická a radiační onkologie pro praxi*. 1. vydání. Praha: Triton, 2005. 308 s. ISBN 80-7254-736-4.

[15] PAVLIŠTA, D., et al. *Neinvazivní karcinomy prsu*. 1. vydání. Praha: Maxdorf, 2008. 181 s. ISBN 978-80-7345-173-8.

[16] PETERA, J.; FILIP, S. *Nechirurgická léčba časných stadií karcinomu prsu*. 1. vydání. Praha: Galén, 2001. 87 s. ISBN 80-7262-117-3.

[17] PETERA, J. *Moderní radioterapeutické metody: Díl 5. Brachyterapie*. 1. vydání. Brno: Institut pro další vzdělávání pracovníků ve zdravotnictví, 1998. 33 s. ISBN 80-7013-266-3.

[18] PETRUŽELKA, L.; KONOPÁSEK, B. *Klinická onkologie*. 1. vydání. Praha: Karolinum, 2003. 274 s. ISBN 80-246-0395-0.

[19] ROČEK, V. *Radiodiagnostika rakoviny prsu*. 1. vydání. Praha: Avicenum, 1979. 190 s. ISBN 08-057-79.

[20] STANKUŠOVÁ, H., et al. Kdy a jak aplikovat boost při radioterapii karcinomu prsu. In NEUMANOVÁ, R. *Onkologie v gynekologii a mammologii: Sborník přednášek z 9. ročníku sympozia*. 1. vydání. Brno: FN Brno, 2004. s. 191. ISBN 80-86607-09-7. S. 51-53

[21] ŠLAMPA, P., et al. *Radiační onkologie v praxi*. 2.aktualiz.vydání. Brno: Masarykův onkologický ústav, 2007. 275 s. ISBN 978-80-86793-08-5.

[22] ŠLAMPA, Pavel; PETERA, Jiří et al. *Radiační onkologie*. 1. vydání. Praha: Galén, 2007. 457 s. ISBN 978-80-7262-469-0.

[23] ZÁMEČNÍK, J. *Radioterapie: Učebnice pro střední zdravotnické školy, studijní obor radiologický laborant*. 2. vydání. Praha: Avicenum, 1990. 480 s. ISBN 80-201-0051-2.

[24] svod.cz [online]. 2007 [cit. 2010/04/19]. Epidemiologické analýzy. Dostupné z WWW: <http://www.svod.cz/analyse.php?modul=incmor#>. ISSN 1802-8861. [webová stránka]

[25] aries-medico.cz [online] 2009 [cit. 2010/04/22]. Lymfedém. Dostupné z WWW: <http://www.aries-medico.cz/rady-lekare-lymfedem.html>. [webová stránka]

SEZNAM GRAFŮ

Graf 1 - Věkové rozložení skupiny pacientek léčených TRT…….34

Graf 2 - Histopatologie nádorů pacientek léčených TRT……...35

Graf 3 - Grading nádorů pacientek léčených TRT…….36

Graf 4 - Věkové rozložení skupiny pacientek léčených TRT s BRT.....37

Graf 5 - Histopatologie nádorů pacientek léčených TRT s BRT.....38

Graf 6 - Grading nádorů pacientek léčených TRT s BRT……. 39

Graf 7 - Pozdní změny 3 měsíce po ukončení radioterapie……40

Graf 8 - Pozdní změny 6 měsíců po ukončení radioterapie……41

Graf 9 - Pozdní změny 1 rok po ukončení radioterapie……..42

Graf 10 - Pozdní změny 2 roky po ukončení radioterapie……..43

Graf 11 - Pozdní změny 3 roky po ukončení radioterapie……..44

Graf 12 - Pozdní změny 4 roky po ukončení radioterapie…… 45

Graf 13 - Pozdní změny 5 let po ukončení radioterapie.....46

Graf 14 - Pozdní změny 6 let po ukončení radioterapie…….47

Graf 15 - Četnost lokálních recidiv u obou léčených skupin…….48

SEZNAM TABULEK

Tab. 1 - Věkové rozložení skupiny pacientek léčených TRT……..34

Tab. 2 - Zastoupení pacientek léčených TRT s duktální formou……35

Tab. 3 - Věkové rozložení skupiny pacientek léčených TRT s BRT……..37

Tab. 4 - Zastoupení pacientek léčených TRT s BRT s duktální formou…….38

Tab. 5 - Celkový výskyt pozdních změn během sledovaných 6 let……47

Tab. 6 - Srovnání četnosti lokálních recidiv u obou léčených skupin.....48

SEZNAM PŘÍLOH

Příl. 1 - Scintimamografie 99mTc- MIBI……I.

Příl. 2 - Schematické znázornění ozáření prsu po parciálním zákroku……...II.

Příl. 3 - Ozáření prsu po parciálním výkonu 2 tangenciálními poli……...III.

Příl. 4 – Brachyradioterapie……...IV.

Příl. 5 – Izodózní plán intersticiální brachyterapie……V.

Příl. 6 - Boost na lůžko tumoru elektrony……..VI.

Příl. 7 - Vlhká deskvamace……...VII.

Příl. 8.– Teleangiektazie……..VIII.

PŘÍLOHY

Příl. 1 - Scintimamografie 99mTc- MIBI

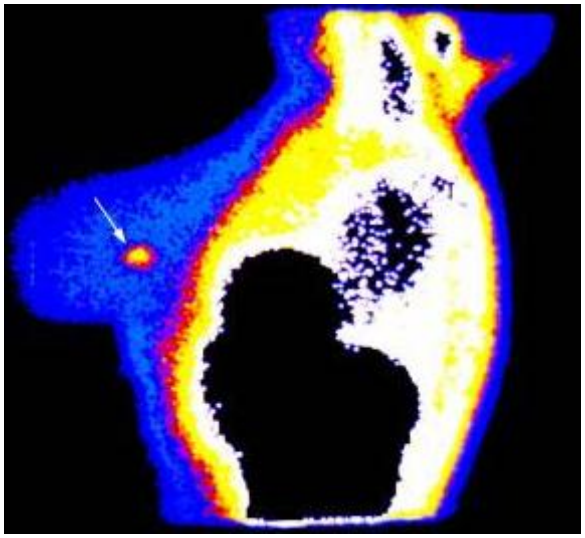

Zdroj:<http://images.google.cz/imgres?imgurl=http://www.iconsult.cz/vyuka1/img/im_I_2_3_2.jpg>.

Příl. 2 - Schematické znázornění ozáření prsu po parciálním zákroku

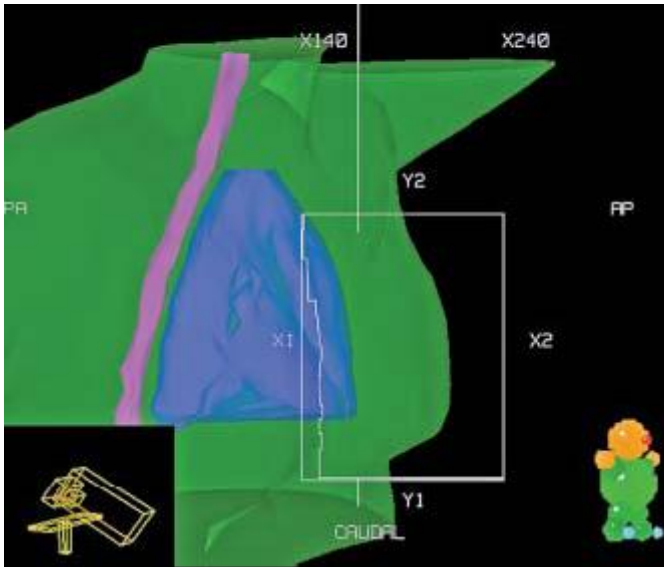

Zdroj:<http://www.solen.cz/pdfs/xon/2009/01/05.pdf>

Příl. 3 - Ozáření prsu po parciálním výkonu 2 tangenciálními poli

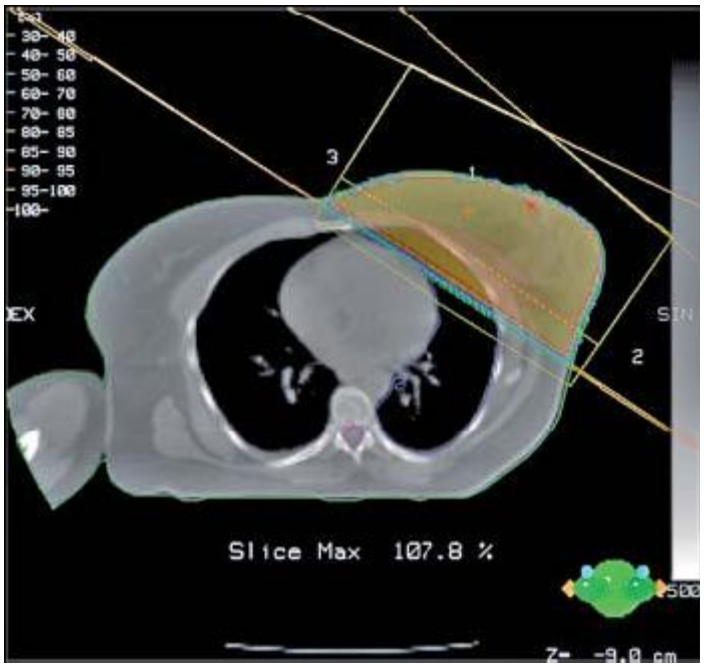

Zdroj:<http://www.solen.cz/pdfs/xon/2009/01/05.pdf>

Příl. 4 – Brachyradioterapie

Zdroj:<http://www.solen.cz/pdfs/xon/2009/01/05.pdf>

Příl. 5 – Izodózní plán intersticiální brachyterapie

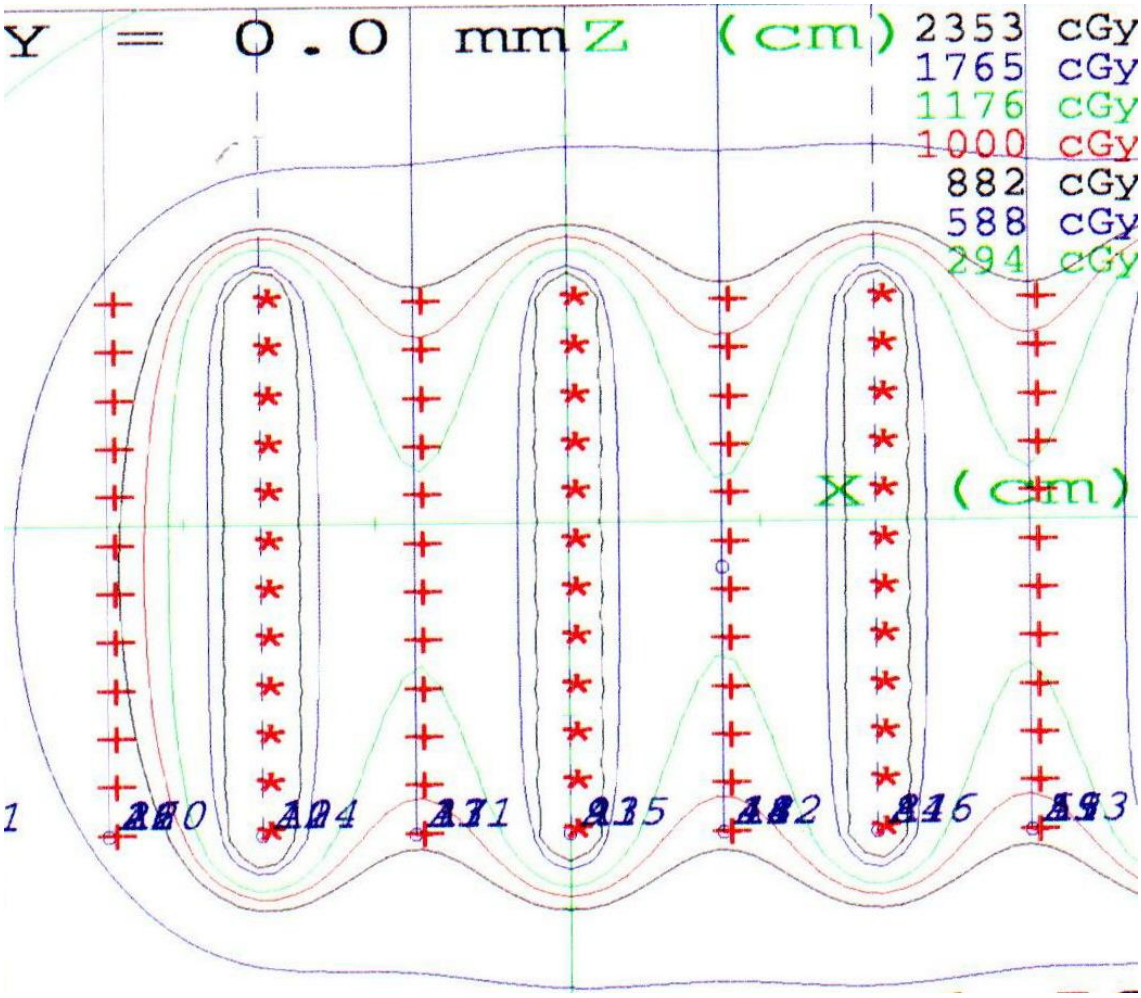

Příl. 6 - Boost na lůžko tumoru elektrony

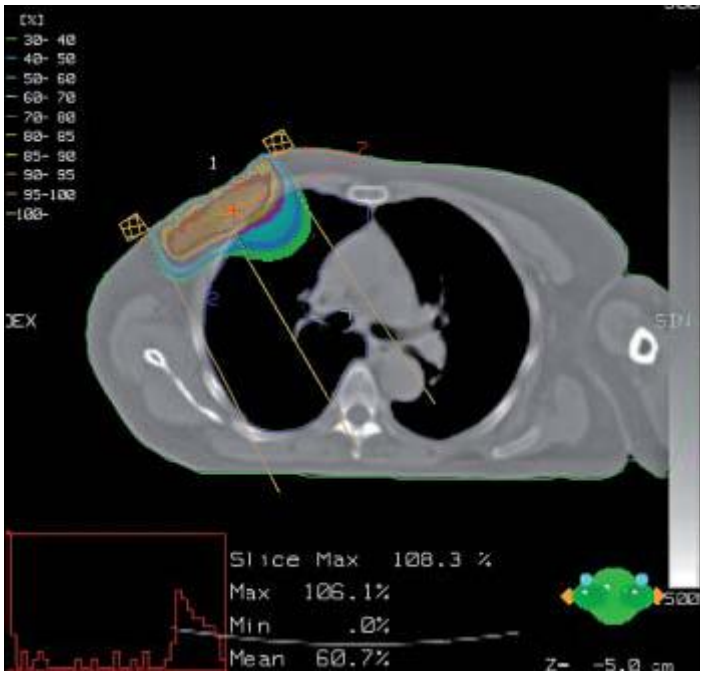

Zdroj:<http://www.solen.cz/pdfs/xon/2009/01/05.pdf>

Příl. 7 - Vlhká deskvamace

Zdroj:<http://www.solen.cz/pdfs/xon/2009/01/05.pdf>.

Příl. 8 – Teleangiektazie

Zdroj:<http://images.google.cz/imgres?imgurl=http://img.mf.cz/183/511/1.jpg>.