Univerzita Palackého v Olomouci

Fakulta tělesné kultury

NEJČASTĚJŠÍ ÚRAZY SPORTOVCE PŘI HODU OŠTĚPEM, JEJICH PREVENCE A FYZIOTERAPIE

Bakalářská práce

Autor: Štěpán Mikoška, obor fyzioterapie

Vedoucí práce: PhDr. Petr Uhlíř, Ph.D.

Olomouc 2018

Bibliografická identifikace

Jméno a příjmení autora: Štěpán Mikoška

Název bakalářské práce: Nejčastější úrazy sportovce při hodu oštěpem, jejich prevence a fyzioterapie

Pracoviště: Katedra fyzioterapie

Vedoucí bakalářské práce: PhDr. Petr Uhlíř, Ph.D.

Rok obhajoby bakalářské práce: 2018

Abstrakt: Bakalářská práce se zabývá problematikou jednostranné zátěže oštěpaře, kdy dochází k přetěžování struktur trupu, horních i dolních končetin. Součástí práce je shrnutí správné techniky hodu, která je klíčem k pochopení a prevenci zranění sportovce. Ve speciální části jsou rozebrány nejčastější úrazy, které mohou vznikat při hodu oštěpem, jejich prevence a fyzioterapie.

Klíčová slova: hod oštěpem, zranění, prevence, fyzioterapie, autoterapie

Souhlasím s půjčováním diplomové práce v rámci knihovních služeb.

Bibliographic identification

Author's first name and surname: Štěpán Mikoška

Title of the Bachelor thesis: Most common injuries of an athlete in javelin throw: prevention and physiotherapy

Department: Department of Physiotherapy

Supervisor: PhDr. Petr Uhlíř, Ph.D.

Year of defence: 2018

Abstract: The Bachelor Thesis deals with asymmetrical overuse of the torso, as well as upper and lower extremities by javelin throwers. The thesis further describes the proper technique of javelin throwing, which is the key for an athlete to understand and prevent injuries. The final part of the thesis analyses the most common injuries in javelin throw, as well as their prevention and physiotherapeutic treatment.

Key words: javelin throw, injury, prevention, physiotherapy, autotherapy

I consent that this thesis be available for a loan from the library.

Prohlašuji, že jsem bakalářskou práci zpracoval samostatně s odbornou pomocí PhDr. Petra Uhlíře, Ph.D., uvedl všechny použité literární a odborné zdroje a řídil se zásadami vědecké etiky.

V Olomouci dne 17. 4. 2018 …….

Děkuji PhDr. Petrovi Uhlířovi, Ph.D. za cenné rady, které mi poskytl při vedení mé bakalářské práce. Poděkování patří i mému pacientovi za jeho ochotu a čas při zpracování kazuistiky.

OBSAH

1 ÚVOD 10

2 CÍL 11

3 HOD OŠTĚPEM 12

3.1 Historie hodu oštěpem 13

3.2 Tréninková náplň oštěpaře 14

3.3 Technika hodu oštěpem 15

3.3.1 Držení oštěpu 15

3.3.2 Rozběh s oštěpem 17

3.3.3 Přeskok, odhodové postavení 17

3.3.4 Vypuštění 19

3.3.5 Přeskok po odhodu 20

3.4 Kineziologie hodu oštěpem 20

3.5 Kinesiologický rozbor hodu 22

4 ÚRAZY V HODU OŠTĚPEM 24

4.1 Úrazy na horních končetinách 24

4.1.1 Oštěpařský loket 25

4.1.1.1 Etiologie vzniku 26

4.1.1.2 Příznaky 26

4.1.1.3 Prevence 27

4.1.1.4 Terapie 27

4.1.2 „Valgus extension overload (VEO)“ 28

4.1.2.1 Etiologie vzniku 29

4.1.2.2 Příznaky 29

4.1.2.3 Prevence 29

4.1.2.4 Terapie 30

4.1.3 Léze ulnárního kolaterálního ligamenta ... 30
4.1.3.1 Etiologie vzniku ... 31
4.1.3.2 Příznaky ... 31
4.1.3.3 Prevence ... 31
4.1.3.4 Terapie ... 32
4.1.4 Internal impingement a glenohumerální vnitřně rotační deficit (GIRD) ... 32
4.1.4.1 Etiologie vzniku ... 33
4.1.4.2 Příznaky ... 33
4.1.4.3 Prevence ... 34
4.1.4.4 Terapie ... 34
4.1.5 Léze rotátorové manžety ... 35
4.1.5.1 Etiologie vzniku ... 35
4.1.5.2 Příznaky ... 36
4.1.5.3 Prevence ... 36
4.1.5.4 Terapie ... 36
4.1.6 SLAP-léze ... 37
4.1.6.1 Etiologie vzniku ... 37
4.1.6.2 Příznaky ... 38
4.1.6.3 Prevence ... 38
4.1.6.4 Terapie ... 38
4.2 Úrazy na dolních končetinách ... 39
4.2.1 Femoroacetabulární impingement syndrom ... 40
4.2.1.1 Etiologie vzniku ... 40
4.2.1.2 Příznaky ... 41
4.2.1.3 Prevence ... 41
4.2.1.4 Terapie ... 41
4.2.2 Poranění předního zkříženého vazu ... 42
4.2.2.1 Etiologie vzniku ... 42
4.2.2.2 Příznaky ... 42
4.2.2.3 Prevence ... 43

4.2.2.4 Terapie ... 43
4.2.3 Poranění hlezenního kloubu ... 45
4.2.3.1 Etiologie vzniku ... 45
4.2.3.2 Příznaky ... 45
4.2.3.3 Prevence ... 45
4.2.3.4 Terapie ... 46
4.3 Úrazy na trupu ... 46
4.3.1 Spondylolýza ... 47
4.3.1.1 Etiologie vzniku ... 47
4.3.1.2 Příznaky ... 47
4.3.1.3 Prevence ... 48
4.3.1.4 Terapie ... 48
5 KAZUISTIKA PACIENTA ... 50
6 DISKUZE ... 56
7 ZÁVĚR ... 61
8 SOUHRN ... 62
9 SUMMARY ... 63
10 REFERENČNÍ SEZNAM ... 64
11 PŘÍLOHY ... 69

Seznam použitých zkratek:

BTB	bone-tendon-bone
FAI	femoroacetabulární impingement
GIRD	glenohumeral internal rotation deficit
IAAF	International Association of Athletics Federations, Mezinárodní atletická federace
km/h	kilometrů za hodinu
LCA	ligamentum cruciatum anterius, přední zkřížený vaz
m.	musculus, sval
MET	muscle energy technique
např.	například
PIR	postizometrická relaxace
PNF	proprioceptivní neuromuskulární facilitace
př. n. l.	před naším letopočtem
RICE	rest, ice, compression, elevation
SICK	scapular malposition, inferior medial scapular winging, coracoid tenderness, and scapular dyskinesis
SLAP	superior labrum tear from anterior to posterior
SMR	self-myofascial release
ST	semitendinosus
TRX	total-body resistence exercise
VEO	valgus extension overload

1 ÚVOD

Bakalářská práce je věnována problematice jednostranného zatěžování u oštěpařů, které vede často k úrazům pohybového aparátu sportovce. Bohužel se mnohdy ve vrcholovém sportu nedbá na stejně důležitou kompenzaci opačné strany a tím prevenci úrazů.

Pohybová činnost má ve většině případů příznivý vliv na lidský organismus. Pohyb zlepšuje náladu, zabraňuje vzniku osteoporózy, brání vzniku kardiovaskulárních obtíží, atd. Pokud je však pohyb zaměřen jednostranně, dochází k přetěžování a následnému poškození pohybového aparátu. Jednostranné zatěžování se netýká jenom sportovců, ale většiny z nás. Často vykonáváme práci, která přetěžuje určitou část těla.

Téma úrazů v hodu oštěpem bylo vybrané z důvodu osobní zkušenosti autora s touto disciplínou. V hodu oštěpem dosáhl na několik úspěchů na republikové či reprezentační úrovni. Současně se však projevily důsledky jednostranné zátěže.

Práce je rozdělena do dvou částí. První je zaměřena na historii hodu oštěpem a problematiku správné techniky oštěpaře, která je důležitá k pochopení samotných úrazů sportovce. Druhá část má za úkol přiblížit nejčastější úrazy při hodu oštěpem, jejich prevenci a fyzioterapii. Technika hodu i mechanika zranění je popisována z pohledu oštěpaře praváka. Následuje kazuistika zraněného oštěpaře a praktický zásobník kompenzačních cviků.

2 CÍL

Cílem mé bakalářské práce je shromáždit a porovnat poznatky z aktuálních zdrojů zaměřených na prevenci úrazů a fyzioterapii při hodu oštěpem.

3 HOD OŠTĚPEM

Hod oštěpem je jedna z technicky nejnáročnějších atletických disciplín. Kromě síly a rychlosti vyžaduje komplexnost oštěpaře zvýšenou svalovou pružnost, pohybovou koordinaci a velmi rychlou nervosvalovou reakci. O oštěpařích se uvádí, že potřebují rychlost sprintera, pružnost skokana a obratnost gymnasty (Novák, 1963).

V soutěži atleti obvykle absolvují tři hody soutěžní plus tři hody finálové pro prvních osm nejlepších závodníků. Soutěžní hod je jednorázový, krátkodobý výkon mezní intenzity. Schopnost organismu vrhače ihned uvolnit energii na takovou činnost představuje hlavní rozhodující faktor (Šimon, 2004).

Mnoho lidí si pod hodem oštěpem představí velkou sílu v paži, Kněnický (1974) však popisuje důležitost zapojení celého těla při odhodu. Uvádí, že neházíme jen paží, ale naopak paže je aktivní až v konci pohybu.

Hod oštěpem představuje plynulý pohyb začínající z dolních končetin a zpevněného středu těla. Právě dolní končetiny a zpevněný střed těla vytváří pevnou bázi důležitou k přesunu energie do horní končetiny (Chu et al., 2016).

Rozběžiště na hod oštěpem je dlouhé 30 až 36,5 metrů, široké 4 metry. Delší rozběh využívají profesionální oštěpaři, kteří potřebují dosáhnout co nejvyšší rychlosti rozběhu. Parametry náčiní se odvíjí od pohlaví a věku, muži hází s 800 g a ženy s 600 g oštěpem. U mladších ročníků se využívají 400, 500, 600 i 700 g oštěpy. Pánský oštěp měří 260 cm, dámský 220 cm. Oštěpaři používají speciální tretry, které mají vyvýšený kotník z důvodu častého vyvrtnutí (Silvester, 2003).

3.1 Historie hodu oštěpem

První zmínky o předchůdci této disciplíny se datují do počátků lidské existence, kde primární cíl byla obrana, lov, později pak vojenská zbraň. S prvním sportovním počínáním se setkáváme ve starém Řecku, kde byl hod oštěpem společně s hodem diskem zařazen jako součást olympijských her. Od 18. olympijských her (roku 708 př. n. l.). se stal hod oštěpem součástí tzv. pentatlonu, jehož součástí byl kromě hodu oštěpem také hod diskem, skok do dálky, běh a zápas. Házelo se jak do dálky, tak i na cíl na terče. Oštěp byl lehčí i kratší (230 cm, 400 g) (Silvester, 2003; Feldstein, 2016).

Po zániku olympijských her se oštěp objevuje jen jako lovecký a bojový prostředek. O házení jako sportovní disciplíně se můžeme bavit až od druhé poloviny 19. století, kdy se házelo řeckým způsobem, tj. způsob držení oštěpu s poutkem uprostřed. Tento úchop se nazýval „ankylé“. Poté se úchop přesouval na střed těžiště, za vázání (Kněnický, 1977).

Hod oštěpem byl zařazen roku 1906 (Atény) do novodobých olympijských her, ženský až roku 1932 v Los Angeles. Zajímavostí je, že roku 1912 se na olympijských hrách házelo obouruč – pravou i levou a výsledek se sčítal (Feldstein, 2016).

První, kdo překonal 50 m (1902) i 60 m (1912) hranici byl Švéd Lemming. O 16 let později se svět těšil z 70 m hranice zásluhou dalšího Švéda Lunquista. Osmdesátimetrovou hranici první překonal Američan Held (1953). Devadesátimetrové hody, neboli „velehody“, přišly o 11 let později zásluhou Nora Pedersena (Feldstein, 2016).

Stometrová hranice byla pokořena roku 1984 německým vrhačem Uwe Hohnem (104,80 m). Z důvodu ohrožení sportovců na druhé straně stadionu se Mezinárodní asociace atletických federací (IAAF) dohodla na posunutí těžiště oštěpu, aby předešla zraněním. To samé udělala i s ženským oštěpem po výkonu 80,00 m Petrou Felke (Feldstein, 2016).

Česká historie v hodu oštěpem je unikátní. Z minulosti bych rád vyzdvihnul nyní 95letou manželku Emila Zátopka, která ve své době získala jak zlatou, tak stříbrnou olympijskou medaili. V současné době patří výkony Jana Železného a Barbory Špotákové k historickým maximům této disciplíny. Trojnásobný olympijský vítěz i mistr světa drží z roku 1996 světový rekord výkonem dlouhým 98,48 m. Tento hod je považován za jeden z nejhodnotnějších výkonů atletické historie. Barbora Špotáková, dvojnásobná mistryně

světa i olympijská vítězka, hodila roku 2008 oštěpem 72,28 m. Dalšími úspěšnými českými reprezentanty byli/jsou Nikola Tomečková, Vítězslav Veselý, Petr Frydrych a Jakub Vadlejch (Feldstein, 2016).

3.2 Tréninková náplň oštěpaře

Trénink oštěpaře řeší v podstatě dva základní úkoly: neustálé zdokonalování techniky a rozvoj rychlostně silového potenciálu. Při tomto zatěžování se nervosvalový systém vrhače postupně adaptuje na specifické podněty. Trénink na hranici maximálního nasazení zlepšuje schopnost aktivace a sumace neuronů. Tato schopnost je velmi potřebná k pozdějšímu dosahování lepších a lepších výsledků (Šimon, 2004).

Zdokonalování techniky je důležité jak v podobě házení oštěpem, tak hlavně v podobě imitací bez náčiní, které slouží k vytvoření správného pohybového stereotypu hodu To znamená, že oštěpař daný pohyb provede automaticky, aniž by na to myslel.

Šimon (2004) dělí roční tréninkový cyklus na 3 hlavní období: a to přípravné, závodní a přechodné. Přípravná část je ze všech částí nejdelší, má za úkol připravit jedince jak po fyzické, tak i psychické stránce na závodní část. Závodní blok může trvat i od května do konce září. Na přechodné období pak zbývá říjen. Přípravné období můžeme dělit na další 3 etapy: podzimně-zimní, zimní a jarní.

Cíle podzimně-zimního období jsou: posílení středu těla, obnovení tělesné kondice. Trénink má všeobecný charakter, zaměřujeme se na tělesnou kondici ve smyslu vytrvalosti, respektive silové vytrvalosti. V zimním období se začíná postupně více specializovat. Z objemového přípravy se přechází k rozvoji maximální síly. Do tréninku jsou zařazovány jak hody oštěpem, tak hody medicinbaly různých hmotností a odrazové cvičení. Podíl techniky v tréninku roste. Jarní etapa má za hlavní úkol připravit jedince po technické stránce. V posilovně se zařazují speciální cviky jako jsou například pulover, cviky s kotouči, tj. vše co má charakter oštěpařského odhodu. Důležitý je nácvik rytmu samotného házení, zařazují se například přechody či přeběhy překážek, násobené odrazy, atd.

Závodní období plynule navazuje na jarní část přípravy. Zdokonaluje se technika a odstraňují se poslední chyby. Oproti předešlému období se trénink více zaměřuje na kvalitu, svalová únava je zde nežádoucí.

V přechodném období oštěpaři mají za úkol „rozbourat stereotyp“. Tím se myslí zařazování jiných sportovních aktivit jako je běh, brusle, horská turistika, nebo různé druhy míčových sportů. V této části přípravy oštěpař začíná léčit bolestivé věci, na které v sezóně neměl takový prostor.

3.3 Technika hodu oštěpem

Pro pochopení mechanismu úrazu je nutno zaměřit se na technické provedení hodu oštěpem. Technika hodu u špičkového oštěpaře představuje velmi stabilní motorickou dovednost, kterou oštěpař trénuje několik let. Technika je z velké části individuální. Je značně podmíněna tělesnými dispozicemi sportovce jako jsou výška, hmotnost, kloubní mobilita či motorická vyspělost (Šimon, 2004).

Hod oštěpem je považován za nejobtížnější v osvojování a zdokonalování techniky. Závodník musí spojit cyklickou fázi se složitým a náročným acyklickým odhodovým pohybem (Šimon, 2004).

Technické provedení hodu dělíme na několik fází, a to:

3.3.1 Držení oštěpu

Při správném držení náčiní jde o maximální využití délky paže a síly prstů. Proto se oštěp nedrží jako dříve uprostřed vázání, ale prsty se drží za konec vázání a vinutí leží vždy v celé dlani. Úchop oštěpu musí být pevný, ale ne křečovitý. Pevnost úchopu si oštěpaři zvyšují práškovitou kalafunou, speciálním lepidlem, apod. (Kněnický, 1974).

a) Úchop vidličkou – jedná se o zastaralý úchop, kdy je oštěp držen mezi ukazovákem a prostředníkem. Nyní je využíván u oštěpařů, kteří mají omezenou mobilitu ramenního kloubu. Často je tento úchop indikován při poranění lokte. Jsou u něj zaměstnávány jiné svalové skupiny.

Obrázek 1. Úchop vidličkou

b) Finský úchop – oštěp je držen za palec a prostředníček. Tyto prsty jsou pevně zaklesnuty proti sobě.

Obrázek 2. Úchop finský

c) Švédský úchop – palec a ukazovák se opírají o konec vinutí. Je to nejčastější a nejjednodušší způsob držení oštěpu (Kněnický, 1974).

Obrázek 3. Úchop švédský

3.3.2 Rozběh s oštěpem

Rozběh má po stránce fyziologické svůj význam. Je přípravou k vlastnímu hodu a představuje rytmické učlenění přípravné činnosti. Tím se zvyšuje dráždivost příslušných mozkových center, což má kladný vliv na kvalitu celého odhodu (Kněnický, 1974).

Oštěpaři využívají zpravidla 2 značky k rozměření svého rozběhu. První značka se označuje jako výběhová a druhá jako nápřahová. Nápřahová značka závisí na počtu předodhodových kroků, tj. běh bokem s oštěpem. Vystupňovaný rozběh a předodhodové kroky spojené s nápřahem musí být sladěné v jeden pohybový celek. Ztráta rozběhové rychlosti výrazně ovlivňuje výkon (Silvester, 2003).

Dle Šimona (1997; 2004) se u špičkových oštěpařů dosahuje při rozběhu rychlosti až 8 m/s. Šimon rozděluje předodhodové kroky na čtyřkrokové, pětikrokové a šestikrokové. Většinou je tato technika velmi závislá na zemi odkud oštěpař pochází – finská, německá, ruská škola. Existují i dva druhy nápřahu. Prvním z nich je nápřah spodním obloukem a druhým pak jednodušší horizontální přenos.

3.3.3 Přeskok, odhodové postavení

Přeskok, neboli impulzivní krok je dynamický pohyb dolními končetinami. Ty mají za úkol předběhnout trup tak, aby se oštěpař dostal do stejného postavení jako při hodu z místa. Během tohoto pohybu nesmí dojít k přerušení pohybu a ke ztrátě rozběhové rychlosti. Důležitý je „měkký“ došlap pravé nohy, kterou vzápětí rychle následuje zpevněná propnutá levá dolní končetina. V okamžiku zaujetí odhodového postavení se pohybová energie přenáší prvně z nohou na trup, dále na odhodovou paži (Šimon, 2004; Silvester, 2003).

Dopad pravé nohy by měl být maximálně do 45° od osy rozběhu. Při vytočení chodidla a pánve stranou je dána možnost většího zapojení rotačních svalů trupu a delší dráha zátahu. Častou chybou je přerušení pohybu při dokroku právě na pravou nohu. K této chybě dochází zpravidla při vysokém přeskoku. Technický nedostatek je potom příčinou snížení výkonu, ale často zranění kolenního, hlezenního či kyčelního kloubu (Kněnický, 1974).

Levá noha se po dopadu pravé nohy co nejrychleji přemísťuje do opory přes patu. Dolní končetina je celá mírně rotována s chodidlem dovnitř. Časový interval mezi oběma

dolními končetinami musí být co nejmenší a značně tak rozhoduje o délce hodu. Při pevném postavení levé dolní končetiny se levá strana oštěpařova těla relativně zastavuje, a naopak pohyb pravé strany se urychlí vpřed (Kněnický, 1974).

Silvester (2003) popisuje důležitost co nejrychlejšího pevného dvou oporového postavení oštěpaře k udělení co nejvyššího výbušného impulzu. Rychlý došlap levé nohy na podložku je nezbytný k vyvolání visko-elastických vlastností velkých svalových skupin a tím plyometrické reakce.

Během dvou oporového postavení dochází přes vnitřně rotovanou pravou dolní končetinu a extendovanou levou dolní končetinu k přesunu energie. Prvním impulzem je rotace pravého chodidla kolenem směrem v levé patě. Na to plynule navazuje rotace pánve a přesun energie do trupu, ramenní pletenec a na horní končetinu – „fáze napínání luku“. Na extendované dolní končetině dochází k vysoké zátěži na svaly a vazy. Prodlužování svalů je nutné k následnému explozivnímu smrštění. V této fázi dochází k excentrické kontrakci svalů břišních, prsních, svalů ramene až k místu úchopu oštěpu. V rameni dochází k nejvyššímu svalovému napětí (Kuchen, 1977; Kněnický, 1974).

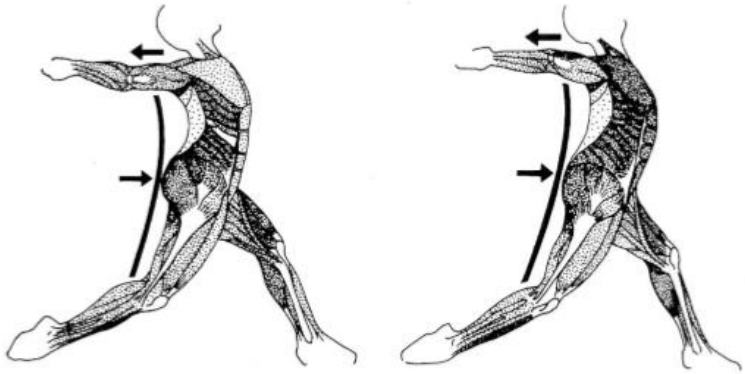

Obrázek 4. Fáze napínání luku (Šimon, 2004).

Ve fázi spuštění luku se využívá tzv. stretch reflexu, který nám „pomůže“ k mohutné koncentrické kontrakci svalů, které byly protaženy (Silvester, 2003).

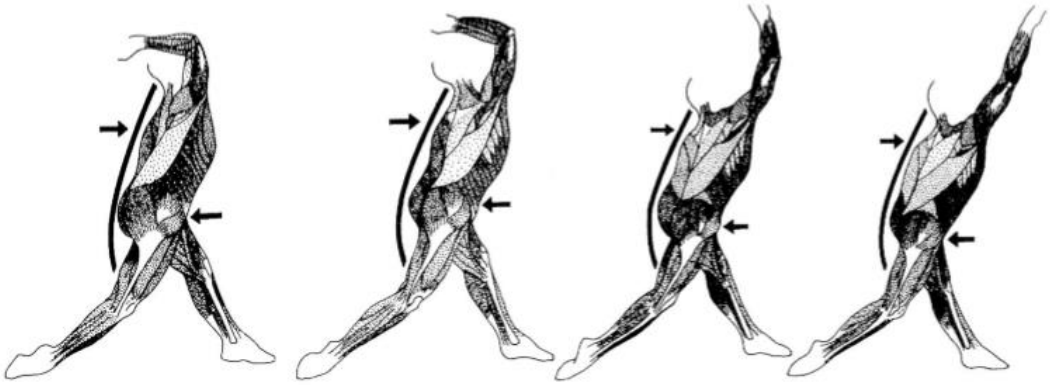

Obrázek 5. Fáze spuštění luku (Šimon, 2004).

3.3.4 Vypuštění

Oštěp při vypuštění mnohdy přesahuje až 125 km/h. Pro srovnání takový diskař vypustí své náčiní zhruba rychlostí 90 km/h, kladivář 100 km/h a koulař 50 km/h (Šimon, 1997).

Je nutné působit na oštěp během odhodu co možno největší silou za co nejkratší čas a pod správným úhlem. Na délce hodu se projeví jak úhel odhodu, rychlost vypuštění a výška ve které byl oštěp vypuštěn.

Celý odhod dokončuje samotná paže. Každé vychýlení při odhodu do strany lze na trajektorii oštěpu rozeznat na první pohled. Ideální úhel odhodu se pohybuje kolem 35° (Šimon, 2004).

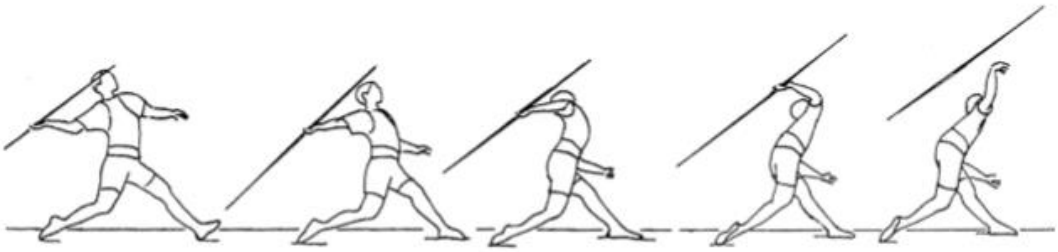

Obrázek 6. Vypuštění oštěpu (Šimon, 2004).

3.3.5 Přeskok po odhodu

Zpevněná levá dolní končetina výrazně zpomalí hybnost těla, avšak zbytek dopředné energie přenáší atleta vpřed. Po odhodu musí závodník zabránit pohybu těla vpřed vykročením pravé nohy. Oštěpař odhazuje zhruba 2,5 metry od čáry, aby zůstal dostatek místa pro zachycení těla. Zvláštní je v této části techniky finská škola, neboť učí po odhodu padat na paže, a tak vidíme občas zajímavé akrobatické kousky (Kuchen, 1977).

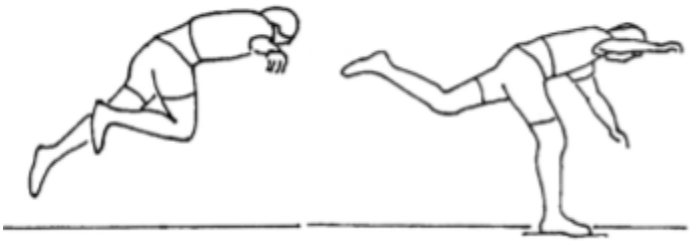

Obrázek 7. Přeskok po odhodu (Šimon, 2003).

3.4 Kineziologie hodu oštěpem

> „Jestliže analyzujeme pohyb oštěpaře, zjistíme, že pohybový vzor při odhodu oštěpu odpovídá ipsilaterálnímu modelu. Aby oštěpař dosáhl maximálního výkonu, musí respektovat nejen anatomické, ale i kineziologické principy, které jsou obsahem biomechanických i centrálních funkcí. Horní a dolní končetina jedné strany je nastavena do opačné polohy než končetiny druhostranné. Po dokončení pohybu se poloha vymění. Nákročné končetiny mají punctum fixum distálně a punctum mobile proximálně a distální segmenty se pohybují proti proximálním, u opěrných končetin je tomu opačně. Jiné než reciproční nastavení končetin neumožní získání potřebné svalové síly. Jazyk a oči oštěpaře se automaticky stáčí na stranu odhodu, tj. na stranu nákročné (odhazující) končetiny (Kolář, 2009, 242).

Během hodu kinetický řetězec dočasně propojí několik tělních segmentů zahrnující chodidlo levé nohy, která poskytuje oporu těla a bázi pro švih pravé paže. Svaly dolních končetin a stabilní střed těla vynaloží více než 51 až 55 % kinetické energie, která je přenesena do paže a následně do ruky. Do tohoto kinetického řetězce je zapojena thorakolumbální fascie spojující dolní končetiny skrz musculus gluteus maximus a horní končetinu skrz musculus lattisimus dorsi. Celá thorakolumbální fascie kryje hluboké

břišní a zádové svaly a je propojena na musculus obliqus internus a transversus abdominis (Chu et al., 2016).

Efektivní kinetický řetězec vyžaduje optimální flexibilitu, sílu a správný pohybový vzorec a mechaniku napříč všech zúčastněných segmentů. Porucha tohoto kinetického řetězce například z důvodu zranění či neadekvátní svalové síly či flexibility může vést ke změně provedení, která dříve nebo později zasáhne další segment v kinetickém řetězci (Chu et al., 2016).

Véle (2006) zařazuje hod do skupiny balistických pohybů. Tento pohyb je charakteristický rychlým pohybem s jednorázovou aplikací síly. Současně u tohoto pohybu je nutno počítat i se silou, která je důležitá pro stabilizaci těla a s reaktivní silou v místě opory (při hodu oštěpem levé chodidlo).

Hod má dvě fáze, a to fází přípravnou a výkonnou a lze ho provést ve třech verzích podle pohybu paže, který se při výkonné fázi používá.

Vrchní vzor – Při napřáhnutí je paže v abdukci a zevní rotaci. Ve fázi výkonové rotuje paže mediálně a přechází do ventrální flexe. Během tohoto pohybu dochází k mírné flexi v lokti, která je vzápětí vystřídána extenzí v lokti. Zápěstí je ve flekčním postavení. Dochází k rotaci páteře, pánve a kyčle opačné, což vede ke vnitřní rotaci v kyčli. Zde patří hod oštěpem, nadhoz baseballu či podání ve volejbale.

Spodní vzor – paže extendovaná v loketním kloubu se pohybuje dopředu ze spodu nahoru. Vychází se ze zapažení a paže směruje spodním obloukem k ventrální flexi. Pohyb pánve i páteře je obdobný jako v předchozím případě. Do této skupiny patří například golf, nadhoz v softballu.

Stranový vzor – v tomto vzoru je hlavní pohyb pánve, která provádí mediální rotaci na straně odhodové paže. Pohyb paže vychází z abdukce a pohybuje se horizontálně. Dochází k rotaci pánve a lateroflexi směrem k házející horní končetině. Loket je buď v lehké semiflexi nebo extenzi. Patří zde například forehand v tenise, či odpal v baseballu (Véle, 2006).

Hod oštěpem je složitý pohyb, který se podobá II. diagonále v technice PNF na horní končetině, konkrétně extenčnímu vzorci.

3.5 Kinesiologický rozbor hodu

Ve fázi impulsivního kroku dochází k značné změně pohybového stereotypu. Z cyklického pohybu se přechází v pohyb acyklický. V této fázi dochází k výrazné extenzi a abdukci v kloubu ramenním házející horní končetiny. Pravá dolní končetina provádí přeskok. Při přeskoku „předběhnou“ dolní končetiny trup. Počátek přeskoku je spojen s výraznou addukcí a flexí v kloubu kyčelním pravé dolní končetiny. Závěr přeskoku je velmi náročný, neboť zpevnění pravé dolní končetiny provádí většina svalů. Nejvíce jsou však zatíženy svaly, které brzdí abdukci v kloubu kyčelním a everzi nohy. Od prvního impulzu pravé nohy jsou zatěžovány jak adduktory, tak hlavně mediální část m. quadriceps femoris a m. sartorius, který mimo jiné stabilizuje kloub kolenní. Zatížení všech jmenovaných svalů je hlavně excentricky, které brzdí pohyb těla vpřed (Segeťová, 1985).

Při dvouoporovém postavení se pravá dolní končetina uvolňuje a dostává se do polohy mírné extenze v kloubu kyčelním, flexe v kloubu kolenním i hlezenním. Levá dolní končetina je zpevněna zhruba řečeno všemi svaly, především extenzory v kloubu kyčelním i kolenním – mm. glutei, svaly zadní strany stehna, m. quadriceps femoris, m. triceps surae. Spolupráce svalů hlezenního kloubu má za hlavní úlohu zpevnit kotník a předejít tak zranění (Segeťová, 1985).

Pánev se natáčí ve směru hodu, zatímco pravá horní končetina zůstává vytažená v intenzivní extenzi, abdukci a maximální zevní rotaci v rameni – vytváří se typický „luk“, při kterém jsou maximálně protaženy jak flexory kloubu ramenního, tak svaly provádějící flexi a rotaci trupu doleva – m. obliqus externus abdominis dexter, m. obliqus internus abdominis sinister a erector spinae sinister. Předloktí je v maximální supinaci a ruka v mírné flexi. Na rotaci pánve doleva se podílejí především extenzory kloubu kyčelního a kolenního pravé dolní končetiny, která aktivní extenzí „posune“ pravou stranu pánve do směru hodu. Na rotaci pánve se také podílí opačné břišní svaly než dříve zmíněné (Segeťová, 1985).

V počáteční fázi hodu jsou protaženy flexory trupu, které se aktivizují až v závěru odhodu náčiní. Odhod probíhá postupně rotací trupu zprava doleva. Pravá horní končetina se postupně dostává z výchozí pozice extenze, zevní rotace a abdukce do flexe, vnitřní rotace a addukce v ramenním kloubu. Kloub loketní přechází z extenze do flexe a v závěru odhodu znova do extenze. Při odhodu se postupně zapojují svaly: m. obliqus

internus abdominis sinister, m. obliqus externus abdominis dexter, m. rectus abdomini, m. erector spinae sinister, m. pectoralis maior et minor, m. deltoideus a postupně na všechny svaly paže, předloktí a v závěru vypuštění oštěpu i flexory samotné ruky. Intenzivně je namáhána skupina svalů provádějící ulnární dukci, a to flexor et extensor carpi ulnaris (Segeťová, 1985).

V poslední fázi odhodu je paže uvedena do maximální vnitřní rotace v ramenním kloubu. V této fázi mohou vznikat zranění glenohumerálního kloubu, jelikož paže je v pozici maximální vnitřní rotace a zhruba 35° addukce. Tato fáze je dokončena kontrakcí m. deltoideus posterior, m. infraspinatus a m. teres minor (Mlynarek et al., 2017).

4 ÚRAZY V HODU OŠTĚPEM

Zranění u sportovce je mnohdy zcela odlišné oproti zranění u běžné populace. Každý sportovec ví, jak participace na soutěžích, závodech či zápasech je v jejich životě až existenčně důležitá. Zraněný sportovec si je velmi dobře vědom, jak frustrující dokáže být pár týdnů bez oblíbené fyzické aktivity. Mnohdy právě zranění zamezí profesionálnímu atletovi k růstu výkonnosti a z toho plynoucích dalších problémů ve smyslu smlouvy, platu či kariéry. Naopak sportovec je plně motivován být co nejdříve zpět na hřišti, kurtu či dráze. Proto rehabilitace sportovců je také snadnější (Peterson & Renstrom, 2016).

Sportovní úrazy se dělí na akutní traumatické a úrazy z přetížení. Jelikož je hod oštěpem jednostranný sport, převažují úrazy z přetížení. Proto je u nich nejlepší prevencí sledování intenzity a objemu zátěže, zdokonalování se v technice a odpovídající síla středu těla. Až tři čtvrtiny zranění se objeví během tréninku oštěpaře (Setayesh et al., 2017; Zatsiorsky, 2000).

K jednostrannému sportu patří specifický preventivní program, který by měl být navržen u každého sportovce individuálně, aby sportovec předešel přetížení jedné strany či určitých svalových skupin, které vedou ke zranění z přetížení. Preventivní program v sobě zahrnuje také podpůrné pomůcky jako jsou tejpy, ortézy, atd.

K správně volenému tréninku atleti často zapomínají na regeneraci v průběhu celé přípravy. Správný poměr zátěže a regenerace jsou předpokladem v kariéře, kterou neprovází vážnější zranění (Peterson & Renstrom, 2016).

4.1 Úrazy na horních končetinách

Úrazy jsou na horních končetinách u oštěpařů proti úrazům na dolních končetinách početnější. Nejčastěji dochází k poranění ramenního kloubu (25 % všech oštěpařských zranění). následovaným kloubem loketním (16 % všech oštěpařských zranění) (Jílková, 2012).

Úrazy na horních končetinách bývají často spojeny se špatným technickým provedením. Většinou dochází k poranění ramenního a loketního kloubu z důvodu chybného pohybového stereotypu hodu. Oštěpař by se tak měl v tréninku a prevenci zranění horní končetiny zaměřit i na dolní končetiny ve smyslu techniky, mobility a síly (Klingenstein et al., 2012).

Loketní kloub je během hodu vystavován třem rozdílným silám, a to: tenznímu zatížení na mediální straně, laterální kompresi radiohumerálního kloubu a třecí síle na zadní části kloubu (Vance et al., 2017).

K nejčastějším úrazům v oblasti loketního kloubu patří zejména tendinitida flexorů, neboli „oštěpařský loket“ a léze vnitřního postranního vazu lokte. Dalším zranění je tzv. „VEO“ (valgus extension overload). Dalšími méně častými zraněními jsou avulze mediálního epikondylu převážně u mladých oštěpařů, či únavová zlomenina olecranonu. U oštěpařů se špatnou technikou se někdy vyskytuje i ulnární neuritida, která je však častější u baseballových nadhazovačů (Dugas, 2010; Daruwalla et al., 2017; Vinod & Ross, 2015; Han et al., 2016).

Loketní kloub musí být v průběhu hodu stabilní. Opakované a nadměrné valgotizační zatěžování mediální části loketního kloubu vede často k oslabení ulnárního ligamenta, a tedy mediální nestabilitě kloubu. Následkem toho dochází ke zvýšeným kompresivním sílám na laterálním části lokte způsobující osteochondrální defekty a synovitidu radiohumerálního kloubu (Vance et al., 2017).

Při hodu oštěpem dochází díky hmotnosti oštěpu k osovým, posuvným a distrakčním silám napříč glenohumerálního, akromioklavikulárního, sternoklavikulárního kloubu, které mohou vést ke zraněním z přetížení jako je například natažení svalů, natržení kloubního pouzdra, natržení vazů či k nestabilitě kloubu (Setayesh et al., 2017).

Setayesh et al. (2017) ve svém článku uvádí, že dynamické i statické stabilizátory segmentů jsou vystaveny při hodu vysokému stresu. To mnohdy může vést k akutním i chronickým zraněním stabilizujících struktur. V závěrečném pohybu oštěpaře mohou být postiženy i musculus teres minor a m. infraspinasus, zvláště pokud zamezují pohyb ramene anteriorním směrem v decelerační fázi hodu.

Mezi časté potíže trápící oštěpaře patří GIRD a s tím spojený impingement kloubního pouzdra, poranění rotátorové manžety či SLAP-léze. K méně častým zraněním ramene patří úrazy akromioklavikulárního kloubu (Denker & McCarty, 2016).

4.1.1 Oštěpařský loket

Oštěpařský loket je typickým zraněním z přetížení. Je charakterizován jako postižení začátků flexorů zápěstí a prstů a musculus pronator teres na vnitřním epikondylu

humeru. V lékařské terminologii název nese epikondylitis ulnaris humeri a řadí se mezi tzv. entezopatie. To je bolestivé postižení úponu šlach nejčastěji z důvodu zánětlivé reakce (Vinod & Ross, 2015; Han et al., 2016).

Během tzv „overhead throwing“ pohybu, tj. pohyb paže nad hlavou při hodu, dochází ke třem rozdílným patologickým silám, které zatěžují loketní kloub. První silou je síla tahová na mediální straně lokte, druhou kompresní síla na radiohumerálním kloubu a třetí třecí je síla na posteromediální části lokte (Daruwalla et al., 2017).

Oštěpařský loket je v populaci mnohonásobně méně častý oproti tenisovému lokti. Postihuje zejména oštěpaře, hráče golfu, basebalové nadhazovače, ale také lezecké sporty (Martinková., 2013).

4.1.1.1 Etiologie vzniku

Během pohybu paže při hodu se loket dostává zhruba do 90° flexe, zatímco ramenní kloub je v extrémní zevní rotaci. Aby loket odolával valgotizačním silám, musí struktury vynaložit opačně orientovanou silu – nejvyšší měrou se na této síle podílí ligamentum colaterale ulnare, poté flexory a pronátor zápěstí.

Na mediálním epikondylu dochází vlivem přetěžování k angiofibroblastické přestavbě šlachy společného úponu flexorů a musculus pronator teres. Často je to popisováno jako opakované mikroruptury této šlachy. Další zatěžování může vyústit až k částečné či úplné ruptuře začátku společného úponu flexorů zápěstí a prstů a m. pronátor teres (Vinod & Ross, 2015; Han et al., 2016).

Příčinou bývá často špatný stereotyp hodu, vysoký počet hodů vysokou intenzitou, nedostatečná regenerace (Martinková, 2013).

4.1.1.2 Příznaky

Bolest se obvykle objeví s flexí zápěstí a prstů i pronací zápěstí a projevuje se na vnitřní straně předloktí při zátěži i po zátěži. Vyznačuje zvýšenou citlivostí na malíkové straně lokte, bolestí při sportu, ale i běžné zátěži. Místo úponu na mediální epikondyl bývá při palpaci citlivé a tuhé. Pacient při podání a stisku ruky může udávat bolest. Někdy i malé pohyby prstů, nebo zápěstí do ulnární dukce mohou vyprovokovat bolest lokalizovanou na přední straně předloktí (Martinková, 2013; Vinod & Ross, 2015; Kolář, 2009).

Dle Vinod & Ross (2015) je nejspolehlivější testem mediální epikondylitidy bolestivost pronace v 90°, naopak test bolestivosti při flexi prstů a zápěstí není příliš spolehlivý.

4.1.1.3 Prevence

Prevencí zranění jak loketního kloubu, tak ostatních částí těla sportovce je bezesporu co nejlepší technika, důkladné rozcvičení, postupná a optimální zátěž, strečink spojený s posílením svalů zajišťujících flexi i extenzi zápěstí a loketního kloubu a kompenzační cvičení (Martinková, 2013; Gudelj & Kosinac, 2013).

Oštěpař by měl pro trénink vybírat měkkčí oštěpy, u kterých není tak velký nápor na loket při zátahu. Naopak na závod se vybírají tvrdé oštěpy, které se tolik nerozkmitají v odhodu a oštěpař dosáhne vyššího výkonu. Kněnický uvádí, že při bolestech lokte se má změnit typ úchopu oštěpu. Tím se částečně změní zatížení a může to oštěpaři ulevit (Kněnický, 1974).

Při tréninku či závodě je možné využít kompresní návleky nebo epikondylární pásku, která zlepšuje biomechanické poměry, a tak zajistí odlehčení postiženého úponu svalů. Sval se při napnutí opře o pásku, na kterou se přenese část zátěže. Epikondylární páska omezuje plné prodloužení postižených svalů a tím zamezuje další výrazné namáhání. Částečně lze substituovat pevným tejpem na stejném místě (Mokruschová et al., 2015).

Lze využít kinesiotaping kombinací detonizační svalové aplikace pro flexorovou skupinu a vazivové techniky, díky kterým dochází k uvolnění svalstva a bodu bolesti (Kumbrink, 2014).

4.1.1.4 Terapie

Léčbou se začíná ve většině případech konzervativně. Konzervativní léčba zahrnuje léčebnou tělesnou výchovu, fyzikální terepii, obstřiky kortikoidem, aplikaci pevného i kinesio-tapingu, či epikondiální pásky. Pacienti mohou využít i možnost rázové vlny, akupunktury a podávání nesteroidních antiflogistik. V dnešní době se přistupuje i na moderní postupy léčby v podávání krevní plasmy, nízkofrekvenčního ultrazvuku (Martinková, 2013; Vinod & Ross, 2015; Gudelj & Kosinac 2013).

Operační léčba se indikuje, pokud všechny konzervativní postupy selhaly. Typicky se přistupuje k operaci zhruba po 6 měsících neoperativní léčby. Zákrok zahrnuje otevřené postupy, či artroskopické napravení společného úponu flexorů. Někdy u těchto pacientů je potřeba uvolnit i ulnární nerv. U sportovce, který prodělal operaci se předpokládá nejbližší návrat k vrcholovému sportu až za 3-4 měsíce od operace (Vinod & Ross, 2015).

Fyzioterapii můžeme rozdělit na tři části. V první části je hlavní omezení činnosti, která bolest vyvolává. Klademe důraz na procvičování ostatních částí těla z důvodu dekondice, zkrácení měkkých tkání. Několikrát denně je vhodné postiženou tkáň chladit a elevovat z důvodu otoku (Gudelj & Kosinac 2013).

Druhá část je charakterizována odezněním bolesti. V této fázi pokračujeme v kryoterapii, indikujeme individuální fyzický trénink. Důležité jsou protahovací cviky, uvolňování reflexních změn pomocí PIR, zařazování isotonických a izometrických cvičení. Z fyzikální terapie využíváme pozitivní termoterapii, galvanoterapii, léčebný ultrazvuk, laser, magnetoterapii, analgetické proudy a další procedury dříve zmíněné (Gudelj & Kosinac 2013).

V poslední části pokračujeme jako v předešlé, ale postupně začínáme se sportovními aktivitami. Je důležité si správně rozvrhnout zvyšování zátěže. Začínáme házet lehčími oštěpy a postupně přidáváme na váze náčiní, intenzitě i na počtu hodů (Gudelj & Kosinac 2013).

V terapii je nutné ošetřit hypertonus i reflexní změny příslušných svalů. Můžeme využít například PIR nebo kompresní terapii. Pro udržení hybnosti v kloubu zařazujeme do rehabilitace trakci, mobilizaci, aktivní i pasivní pohyby. Důležitou částí fyzioterapie je zlepšení koordinace, stability a práce svalů pomocí senzomotoriky, prvků PNF metody a cvičení v uzavřených řetězcích. Z fyzikální terapie lze využít pozitivní termoterapii, elektroterapii, ultrazvuk, laser či rázovou vlnu (Kolář, 2009).

4.1.2 „Valgus extension overload (VEO)“

VEO je stav, který je charakterizován patologií v posteromediální části loketního kloubu. Vyskytuje se u sportovců, jejichž sportovní náplní je házení. VEO může oštěpařům způsobovat značné problémy. Tato nadměrná zátěž často vede ke vzniku osteofytů, únavové zlomenině olecranonu, posteromediálnímu impingementu kloubního

pouzdra, poruchám radiohumerálního kloubu, někdy i k lézi ulnárního ligamenta (Vance et al., 2017).

4.1.2.1 Etiologie vzniku

VEO vyplývá z opakujících se extrémních sil působících na posteromediální části loketního kloubu v závěru hodu, kdy dochází k maximální extenzi v loketním kloubu a zároveň k valgotizaci loketního kloubu. Opakováním zatěžováním dochází k nepřiměřenému smykovému tření, které zatěžuje fossa olecrani a olecranon. S největší pravděpodobností tento stav souvisí se zvýšenou laxicitou ligamenta collaterale ulnare (Ahmad & Conway, 2011).

4.1.2.2 Příznaky

Symptomy tohoto postižení zahrnují bolest subjektivně lokalizovanou v posteromediální části loketního kloubu při dosáhnutí plné extenze na konci odhodu. Mezi další subjektivní příznaky jsou: ztráta plné extenze, drásoty, pocity zamykání, zachycení v kloubu, které mohou být způsobeny nestabilními osteofyty, či poraněním chrupavky (Vance et al., 2017; Ahmad & Conway, 2011).

Nacházíme tuhost na zadní části olecranonu s drásoty během tzv. „Moving Valgus Testu“. Pozitivní jsou většinou testy jako „Extension Impingement Test“, kdy terapeut provede rychlou extenzi loketního kloubu. Pozitivní bývá i test zatlačení na olecranon v plné extenzi kloubu (Vance et al., 2017).

K nastínění diagnózy je vhodné udělat snímky pomocí zobrazovacích metod. Většinou nacházíme typické osteofyty na zadní straně olecranonu omezující plný rozsah v kloubu (Vance et al., 2017; Ahmad & Conway, 2011).

4.1.2.3 Prevence

Pacienti by se měli zaměřit na evaluaci technického provedení hodu a pokud možno jeho nápravu. Mimo technické provedení se musí dbát na optimální intenzitu a počet hodů za tréninkovou jednotku. Důležité je preventivní posilování celého kinetického řetězce, který se účastní hodu. To zahrnuje posílení předloktí, ramene, středu těla a dolních končetin (Vance et al., 2017).

Mokha et al. (2013) zmiňuje využití pevného tapingu proti omezení patologické maximální extenze v loketním kloubu. Při házení je vhodné vyzkoušet kompresní návlek na oblast lokte.

4.1.2.4 Terapie

Konzervativní léčba představuje klid od házení, podávání nesteroidních antirevmatik a injekční terapii. Lze využít diadynamických proudů v transregionálním uložení elektrod. Při konzervativním řešením je důležitá evaluace technického provedení hodu, který bývá ve většině případů jediným řešením. Terapie zahrnuje posilování celého kinetického řetězce. VEO stav je doprovázen mediální instabilitou loketního kloubu. V terapii lze zahrnout například prvky z metody PNF, a to dynamický zvrat, stabilizační zvrat či rytmickou stabilizaci. Pacient by se při autoterapii měl zaměřit na posilnění svalů související s loketním kloubem. Konkrétní cvičení lokte je přiloženo v příloze. (Vance et al., 2017; Bastlová, 2013, Poděbradský & Vařeka, 1998)

Operace je indikována v případech, kdy selhala léčba konzervativní. Preferuje se artroskopické ošetření lokte od osteofytů. Resekce větší části olecranonu může vést k valgózní nestabilitě kloubu (Vance et al., 2017; Ahmad & Conway, 2011).

Pooperační rehabilitace klade důraz na plný rozsah pohybu, posílení svalů přední strany předloktí, ošetření reflexních změn. Samozřejmostí je udržování síly ostatních částí těla důležitých pro pohyb oštěpaře. V terapii by se mělo dbát na stabilizaci trupu, lopatky i ramene, aby se oštěpař vyvaroval zranění v oblasti těchto částí těla (Ahmad & Conway, 2011).

Pacienti se mohou vrátit do vrcholového sportu zhruba po 3-4 měsících pokud netrpí bolestmi, mají plný rozsah pohybu a adekvátní svalovou sílu. V době mezi 6. týdnem po operaci a navrácení do plné zatěže, musí pacient absolvovat progresivní rehabilitační program. Důležité jsou také plyometrické cvičení, které se provádějí s medicinbalama různých hmotností. (Vance et al., 2017; Ahmad & Conway, 2011).

4.1.3 Léze ulnárního kolaterálního ligamenta

Ligamentum collaterale mediale má menší incidenci v úrazovosti než tendinitida ulnárního epikondylu humeru. Vyskytuje se však poměrně častěji u baseballových nadhazovačů. Vlivem nadměrné „overhead“ zátěže může dojít k oslabení, mikrorupturám, ruptuře úplné či parciální (Mahure et al., 2016).

4.1.3.1 Etiologie vzniku

Příčinou bývá nesprávná technika hodu, kdy se paže v ramenním kloubu dostane do malé abdukce (okolo 90° až 100°). a tím vzniká vyšší nárok na loketní kloub, na který působí vysoké vnější valgotizační síly (Leigh, 2012).

Paže se dostává při hodu zhruba do 90° flexe v lokti, zatímco ramenní kloub je v extrémní zevní rotaci. Na loket takto působí vysoké valgotizační síly. Tato vnější síla odděluje mediální epikondyl od processus coronoideus ulnae. Aby loket vysokému zatížení odolal, musí struktury mediální části vynaložit opačně orientovanou silu. Nejvíce se na mediální stabilizaci podílí ligamentum collaterale mediale, poté flexory a pronátory zápěstí. Díky svalové únavě z vysokého počtu hodů dochází k přetěžování mediálního ligamenta, které je tak náchylné ke zranění (Leigh, 2012; Karbach & Elfar, 2017).

4.1.3.2 Příznaky

Typickými příznaky bývá bolestivost a otok u vnitřním epikondylu. Často pacient v anamnéze uvádí, že uslyšel lupnutí. Bolest je typická při pohybu na začátku akcelerační fáze paže při hodu (Karbach & Elfar, 2017).

Při vyšetření lokte by měl vyšetřující zhodnotit klidové postavení paže. Běžný klidový úhel u mužů je 11° a u žen 13° valgozity lokte. Vyšší stupeň pak ukazuje na valgózní nestabilitu. Nesmí se zapomenout ani na valgotizační stress test, který poukáže patologii na mediální straně loketního kloubu. Specifickým testem je i tzv. „Milking maneuvre test“, který se provádí tahem za palec. (Stachowicz et al., 2014; Karbach & Elfar, 2017).

Jednou z nejběžnějších komplikací bývá ulnární neuropatie, která postihuje až 20 % postižených s nestabilitou loketního kloubu. V těchto případech musí být nervus ulnaris uvolněn operačním přístupem (Stachowicz et al., 2014).

4.1.3.3 Prevence

Prevence zranění mediálního vazu je podobná jako u předešlé diagnózy. Může se aplikovat pevný i kinesiotape na oblast vnitřní strany lokte pomocí vazivové aplikace, která má za úkol odlehčení namáhaného vazu (Kumbrink, 2014).

4.1.3.4 Terapie

Konzervativní léčba představuje klid od házení dva až čtyři měsíce, podávání protizánětlivých léků a rehabilitaci. V akutní fázi zranění je vhodné využít tzv. RICE principu, který umožní zklidnění postižení oblasti. Patří zde klid, chlazení, komprese a elevace postiženého místa. Běžně se užívají nesteroidní antiflogistika, aby se předešlo vzniku zánětu a nadměrné bolesti. Z fyzikální terapie využíváme aplikací laseru, ultrazvuku, diadynamických proudů. Hlavní je přerušit sportovní aktivitu alespoň na 4 až 6 týdnů, aby postižené ligamentum mělo možnost zregenerovat (Stachowicz et al., 2014; Wilk et al., 2017; Poděbradský & Vařeka, 1998)

Operační léčba se volí v případě úplné ruptury, nebo pokud konzervativní léčba ligamenta collaterale mediale nepomohla. Do top formy se atlet navrací až po 10 až 18 měsících (Stachowicz et al., 2014; Wilk et al., 2017).

Fyzioterapie u valgózní instability zahrnuje zpevňování celé paže. Hlavní úkol je posílit svaly okolo lokte za účelem stabilizační funkce pomoci kontraktilního systému. Zařazují se jednoduché cviky s malou zátěží a velkým počtem opakování. Dbá se na posilování a mobilitu lopatky, ramene i lokte ve všech možných pozicích. Vhodné je využití prvků z metody PNF, a to konkrétně druhé diagonály flekčního i extenčního vzoru (Wilk et al., 2017).

Postupně se přechází k navrácení do běžného tréninku. Začíná se imitacemi hodu, házením lehkým náčiním nízké intenzity a s přidáváním objemu a intenzity zatížení (Wilk et al., 2017).

4.1.4 Internal impingement a glenohumerální vnitřně rotační deficit (GIRD)

Glenohumerální vnitřně rotační deficit je definován jako typický „vrhačský paradox“, kdy je na straně zatěžované horní končetiny výrazněji omezená vnitřní rotace, naopak zvýšená rotace zevní. Vyskytuje se hlavně u oštěpařů a nadhazovačů v baseballu. Důvodem je zjizvení kloubního pouzdra a rotátorové manžety z důvodu opakovaného zatěžování, které vede k mikrorupturám a následné vazivovité přestavbě (Martinková, 2013; Wilk et al., 2016).

Vnitřní impingement je častým důvodem bolesti ramene oštěpaře. Je charakterizován bolestivostí zadní části ramene v poloze typické pro prvotní postavení ramenního kloubu oštěpaře – tedy v maximální zevní rotaci a alespoň 90 stupňové

abdukci. Do kontaktu zde přichází šlachy rotátorové manžety, kokrétně m. supraspinatus a infraspinatus se zadním a horním okrajem glenoidu (Manske et al., 2013).

4.1.4.1 Etiologie vzniku

Rameno oštěpaře se v průběhu hodu dostává do maximální zevní rotace a abdukce v ramenním kloubu. V tomto postavení je fyziologický kontakt mezi posteriosuperiorní části glenoidu s velkým hrbolkem. S nadměrnou zátěží hodů se zde vytvářejí adaptivní změny v přetěžovaných místech, a to na kostnatých, vazivově-kloubních a svalových strukturách. To může vést ke změnění mechaniky ramene. Tyto strukturální změny často vyústí k internal impingementu rotátorové manžety a posteriosuperiorní části labra. Dále ke zvýšené retroverzi humeru a glenoidu, instabilitě, nerovnováze síly rotátorů, oslabení nebo poruše řízení lopatky – především slabé retroverzi (Mlynarek et al., 2017; Manske et al., 2013).

Chronická změna v omezení vnitřní rotace s sebou nese změny jako je tuhost zadní části kloubního pouzdra, zadní části rotátorové manžety a předně klopenou lopatku. Tento stav vede k posunu centra otáčení glenohumerálního kloubu a tím změně mechaniky ramenního kloubu (Mlynarek et al., 2017; Wilk et al., 2016).

V článku Wilk et al. (2016) uvádí zajímavý výzkum excentrické kontrakce svalů provádějících zevní rotaci v ramenním kloubu. Excentrická kontrakce korelovala s tensí a zhoršeným rozsahem pohybu v rameni. Při hodu paže rotuje až 7000° za sekundu. Zevní rotátory ramene jsou vystavovány extrémní excentrické aktivitě během decelerační fáze hodu. Vyšlo najevo, že tato nadměrná aktivita může být také zodpovědná za omezení rotace vnitřní.

4.1.4.2 Příznaky

Oštěpaři s tímto problémem hlásí hlubokou, těžce lokalizovanou bolestivost na zadní části ramene ve fázi maximální zevní rotace a abdukce. Ta může vyzařovat po laterální části paže přes m. deltoideus. Pacienti se vyznačují i palpační bolestivostí na zadní straně těsně pod akromionem.

U oštěpařů je zcela běžné, že házející rameno je opticky níže z důvodu zvýšené laxicity vaziva. Svalovina ramenního pletence bývá zvýrazněna díky vzniklým adaptivním změnám. Dále můžeme pozorovat změny dříve zmiňované (Manske et al., 2013).

Ve srovnání vnitřních rotací obou ramen je výrazný deficit na straně zatěžované. Uvádí se rozdíly více než 18 °. Většinou v klinickém nálezu nalézáme odchylky od správného scapulohumerálního rytmu. Dále často zjišťujeme mírnou instabilitu z důvodu zvýšené laxicity glenohumerálního kloubu (Mlynarek et al., 2017; Martinková, 2013; Manske et al., 2013).

4.1.4.3 Prevence

Prevencí tohoto zranění je soustředit se na asymetrický rozsah pohybu, strečink zevních rotátorů, posilování dynamických stabilizátorů. Je důležité zaměřit se na svaly kolem lopatek, které jsou důležité pro správnou funkci ramene. Další možnosti prevence uvádím v části věnované fyzioterapii GIRD a vnitřního impingementu. (Mlynarek et al., 2017; Wilk et al., 2016).

4.1.4.4 Terapie

Pokud oštěpaři trpí symptomy GIRD a internal impingementem, léčba začíná vždy konzervativně v podobě fyzioterapie, chlazení postiženého místa a podávání nesteroidních antiflogistik.

Operační léčba bývá vzácněji indikována, když 4-6 měsíční konzervativní léčba selhala. Provádí se artroskopicky. Avšak navrácení zpět k vrcholovému sportu je náročné (Wilk et al., 2016).

Vhodné je do tréninku zahrnout stretching zadní části kloubního pouzdra a zevních rotátorů. Například „Sleeper‘s stretch“, kdy pacient leží na boku postižené strany s horní končetinou v 90 stupňové abdukci a 90 stupňové flexi v ramenním kloubu a druhá ruka se snaží pasivně uvést předloktí směrem k zemi – tedy do vnitřní rotace. Jako další protahovací cvik můžeme využít pasivní horizontální addukci. (Calcei et al., 2018; Fairall et al., 2017).

Fairall et al. (2017) uvádí skvělé výsledky pomocí SMR metody. Základním principem je aplikace tlaku na citlivou oblast svalu (tender point) po určitou dobu. Lze využít foamrollery, masážní míčky, tenisáky. Dle výzkumu vyšlo najevo nejlepší kombinace stretchingu a této metody.

Důležité je posilování svalů kolem lopatky a rotátorové manžety v uzavřených i otevřených řetězcích s využití therabandů či lehkých činek. Dále zařazujeme stabilizační

cvičení ramene, využíváme prvky PNF jako rytmickou stabilizaci v různých polohách paže, atd. (Calcei et al., 2018; Manske et al., 2013).

Z fyzikální léčby se volí nejvhodnější využití středofrekvenčních a dyadynamických proudů, aplikace kombinované terapie, ulrazvuku a laseru. Pacient v rámci domácí péče může využít pozitivní termoterapie na zadní část ramene s cílem svalové relaxace. (Poděbradský & Vařeka, 1998)

4.1.5 Léze rotátorové manžety

Zranění rotátorové manžety můžeme rozdělit na častější částečné natržení či úplné přetržení. Předpokládanými nejčastějšími mechanismy natržení rotátorové manžety jsou tenzní přetížení, vnější impingement a dříve zmiňovaný vnitřní impingement (Mlynarek et al., 2017).

4.1.5.1 Etiologie vzniku

S adekvátní zátěží, důkladnou regenerací se rotátorová manžeta adaptuje bez zranění. U atletů s neadekvátním tréninkem, vysokou intenzitou, nesprávnou technikou hodu a nedostatečnou regenerací, dochází k mikroinstabilitě, kdy rotátorová manžeta není schopna udržet hlavici humeru v centrované pozici. To vede k přetížení, internal impingementu a v některých případech rupturám rotátorové manžety (Liu et al., 2018).

Rotátorová manžeta je zatěžována v průběhu celého hodu. V decelerační fázi hodu musí manžeta poskytnout koordinovanou excentrickou kontrakci, aby nedošlo k poranění glenohumerálního skloubení. Tak je rotátorová manžeta vystavena vysokému tahovému a smykovému zatížení. Méně častěji dochází k poranění rotátorové manžety z důvodu vnějšího impingementu zapříčíněným suprafyziologickým rozsahem pohybů v ramenním kloubu. Nejčastěji je rotátorová manžeta zraňována díky vnitřnímu impingementu. To je vysvětlováno posunem centra otáčení glenohumerálního kloubu z důvodu stažení kaskády zadní strany pouzdra. Tento stav vede k zvýšeným smykovým silám na přiléhající šlaše rotátorové manžety. S opakovaným oštěpařským pohybem to může vyústit k trhlinám v zadní polovině supraspinatu a přední polovině infraspinatu (Setayesh et al., 2017; Mlynarek et al., 2017).

4.1.5.2 Příznaky

Pacient si stěžuje na bolest ramene při pohybu i palpaci, často pocit nestability a brzkou únavnost ramene. Ruptura bývá často doprovázena zvukovým fenoménem lupnutí, prasknutí (Liu et al., 2018).

Při vyšetření možné ruptury rotátorové manžety by terapeut neměl zapomenout otestovat sílu a rozsahy pohybů ramene a lopatky, odporové testy a provokační testy na rotátorovou manžetu. Většinou bývá porušen skapulohumerální rytmus (Mlynarek et al., 2017).

4.1.5.3 Prevence

Prevence zranění rotátorové manžety by měla být vysoká, protože jen malé množství atletů se po operačním řešením úplné ruptury rotátorové manžety navrátí zpět do vrcholového sportu (Liu et al., 2018).

Preventivní trénink obsahuje cvičení na optimální rozsah pohybu, sílu svalů lopatky a ramene. Do tréninku by měl oštěpař hlavně zahrnout posilování svalů rotátorové manžety, spodní části m. trapezius a svalů provádějící retrakci lopatky. Vhodné je využití Therabandů. Samozřejmostí je zdokonalování v technice hodu, optimální síla středu těla a dolních končetin. Cílem tréninku je rovnováha mezi sílou, flexibilitou a stabilitou celého kinetického řetězce (Reinold et al., 2010).

Důležité je zaměřit se na excentrickou kontrakci zevních rotátorů, které brání patologickému pohybu hlavice v decelerační fázi hodu. Zařazujeme posilování s therabandy, kotoučemi či činkami (Wilk et al., 2016).

Sportovec v rámci prevence zranění rotátorové manžety může vyzkoušet aplikaci kinesiotapu na m. supraspinatus i m. infraspinatus (Kumbrink, 2014).

4.1.5.4 Terapie

Konzervativní léčba bývá vždy indikovaná u parciálních ruptur a trvá 2-3 měsíce. Začíná chlazením postiženého místa, vynechávání provokačních pohybů, podáváním protizánětlivých léků a zhodnocením stereotypu hodu oštěpaře a případnou fyzioterapií (Mlynarek et al., 2017).

U mladých oštěpařů se většinou volí artroskopické ošetření a rekonstrukce poškozené rotátorové manžety s akromioplastikou. Tato léčba je indikována vždy

u úplných ruptur. U částečných ruptur záleží vždy na lokalizaci, tloušťce a charakteru natržení (Martinková, 2013; Mlynarek et al., 2017).

V rámci fyzioterapie je důležité věnovat se obnovení normálního rozsahu pohybu, posilování rotátorové manžety a celého kinetického řetězce, správné mechanice lopatky, rozboru a nápravě techniky. V případě GIRD zařadit cviky popisované v předchozí kapitole zaměřující se na uvolňování zadní části kloubního ramena a přilehlých svalů (Liu et al., 2018).

Při terapii lze začít nenásilnou izometrií rotátorové manžety s ramenem ve statické poloze pomocí prvků PNF, a to rytmické stabilizace, stabilizačního i dynamického zvratu. Tyto cviky je důležité zařazovat i v dalších pozicích abdukce paže až do 90°. V autoterapii je vhodné využití elastických therabandů, cvičení v otevřených i uzavřených kinetických řetězcích, v oporách na všech čtyřech, plyometrii, atd. Po odeznění bolesti následují více a více specifické cviky pro hod oštěpem (Manske et al., 2013; Reinold et al., 2010).

Fyzikální terapie u poranění rotátorové manžety lze využít analgetické proudy i aplikaci léčebného ultrazvuku a laseru. (Poděbradský & Vařeka, 1998)

4.1.6 SLAP-léze

Superior labrum tear from anterior to posterior léze (zkráceně SLAP) lze dělit do 4 typů. U 1. typu nacházíme zdrsnělé a degenerativní změny labra s neporušenou šlachou dlouhé šlachy bicepsu. Nejčastější 2. typ je charakterizován odloučením zdrsnělého labra a dlouhé šlachy bicepsu od glenoidu. 3. typ je popisován jako odtržení horního labra jako ucha od košíku bez poškození dlouhé šlachy bicepsu. 4. typ je podobný předešlému s trhlinou dlouhé šlachy bicepsu (Mlynarek et al., 2017).

SLAP-léze jsou častým zraněním u sportovců s typickou „overhead“ aktivitou. Nejčastějším typem u oštěpařů je 2. typ s odtržením přední či zadní části labra (Mlynarek et al., 2017).

4.1.6.1 Etiologie vzniku

Příčinou tohoto zranění bývá nadměrná tělesná zátěž, která není kompenzována. SLAP léze je pravděpodobně způsobena opakovanou traumatizací v decelerační fázi hodu, když rotátorová manžeta nestačí koordinovat pohyb ramene vpřed. Tím dochází

k narážení hlavice humeru na oblast horního labra. Avšak Mlynarek ve svém článku poukazuje na rozdílné názory autorů na patofyziologii vzniku tohoto zranění. Z těchto výzkumů můžeme říct, že tento stav může částečně souviset i s GIRD i internal impingementem (Mlynarek et al., 2017; Martinková, 2013; Calcei et al., 2018).

4.1.6.2 Příznaky

Pacient může udávat bolest na přední části ramene v různých polohách paže. Nejčastěji v závěrečné fázi hodu, která oštěpaři nedovolí sportovat. Bolest je typická po zátěži a ve vynucené poloze, zejména v noci. Oštěpaři přichází se symptomy na nejednoznačnou diagnostiku zranění ramene. Kromě bolesti jde například o symptomy zahrnující pocity přeskakování, nestability ramenního kloubu, blok či zamykání kloubu, únavnost ramene, ztráta kontroly pohybu a později ztráta svalové síly (Mlynarek et al., 2017).

Mezi diagnostické provokační testy patří O'Brienův test, O'Driscollův a Speedův test. Tyto testy je však nutno doplnit o vyšetření pomocí zobrazovacích metod (Mlynarek et al., 2017).

4.1.6.3 Prevence

Prevence zranění je velmi podobná předchozím zraněním. Oštěpař se v tréninku musí zaměřovat na svaly, které brzdí translační pohyb hlavice humeru vpřed. Patří mezi ně svaly jako m. infraspinatus, m. teres minor, m. latissimus dorsi a zadní část m. deltoideus (Mlynarek et al., 2017).

4.1.6.4 Terapie

Většinou bývá zahájena neoperativní konzervativní léčba, která zahrnuje chlazení poraněného místa, vyhýbání se bolestivým pohybům, podávání nesteroidních antiflogistik a fyzioterapii. Zhruba v polovině případů je pak nutná operační léčba (Mlynarek et al., 2017).

Operační léčba se volí u druhého až čtvrtého typu postižení. Prognóza návratu k vrcholovému sportu je u SLAP lézí příznivá. Cílem je ošetřit labrum v místě úponu bicepsu. Po operaci se přikládá fixace na 5-6 týdnů (Mlynarek et al., 2017).

Rehabilitace u léze labra je podobná jako u předchozích diagnóz, skládá se hlavně z protahování zadní části pouzdra, tedy ovlivňování nepoměru mezi vnitřní a zevní rotací

ramene (GIRD). Po odeznění bolesti je důležité zaměřit se na posilovací cvičení. Cílem fyzioterapie je obnovení svalové síly, výdrže a normálního glenohumerálního a skapulohumerálního pohybu. Z fyzikální terapie při bolesti volíme analgetické proudy (Jin et al., 2017).

V tréninku se zaměřujeme na excentrickou kontrakci zevních rotátorů, které brání patologickému pohybu hlavice v decelerační fázi hodu. Zařazujeme posilování s therabandy, kotouči či jednoručními činkami (Wilk et al., 2016).

4.2 Úrazy na dolních končetinách

Úrazy na dolních končetinách jsou oproti úrazům na horních končetinách méně početné. Nejčastěji dochází k poranění hlezenního kloubu (22 % všech oštěpařských zranění)., následovaný kolenním (14%) a kyčelním kloubem (Jílková, 2012).

Při špatném dokroku a nedostatečné práci pravé nohy může dojít k poranění kyčelního, kolenního a oblasti hlezenního kloubu. Důvodem je značné vytočení chodidla od směru hodu a nedostatečné práce pravé nohy (Kněnický, 1974).

Zahraniční zdroje uvádějí časté poranění kyčelního kloubu u tzv. „overhead“ atletů jak u nadhazovačů softbalu, baseballu či u hráčů lakrosu. Ze zkušenosti vím, že i oštěpaři často trpí bolestmi v oblasti kyčelního kloubu častěji na pravé dolní končetině.

K vysokému nároku na kyčelní kloub dochází při dlouhé vzdálenosti mezi oběma nohama při dvou-oporové fázi hodu, při nedostatečné síle a mobilitě kyčelního kloubu. Může dojít k poranění měkkých struktur – nejčastěji k poranění adduktorů a flexorů, tak i k poranění samotného kyčelního kloubu (Klingenstein et al., 2012).

Oštěpař si nejčastěji poraní oblast kyčelního kloubu z důvodu nesprávného technického provedení hodu. Zranění jsou častější u technicky nevyzrálých oštěpařů, kteří mají špatný stereotyp hodu. Mezi zranění této oblasti patří dále zmiňovaný femoroacetabulární impingement, zranění v oblasti adduktorů či flexorů kyčelního kloubu. Většinou tyto zranění souvisí s omezenou vnitřní rotací v kyčelního kloubu (Li et al., 2015; Leigh, 2012).

Zranění kolen u oštěpařů nejsou zejména tak časté jako poranění na horní končetině. Avšak oproti jiným „overhead“ atletům, jsou poranění kolenních kloubů častější zejména díky vysoké rozběhové rychlosti.

Nejčastěji dochází k ruptuře předního zkříženého vazu. Mezi další zranění patří poranění chrupavky, patelární tendonitida či poranění menisků. Na pravé noze může dojít k poranění vnitřního postranního vazu z důvodu pomalé práce pravé nohy při hodu, která často nesměruje do směru hodu (Leigh, 2012; Zatsiorsky, 2000).

K poranění v oblasti hlezenního kloubu dochází při distorzi hlezna. Při podvrtnutí může dojít k natažení, parciální či úplné ruptuře vazu nebo ruptuře kloubního pouzdra. Nejčastější poraněnou strukturou je ligamentum fibulotalare a anterolaterální část kloubního pouzdra (Zatsiorsky, 2000; Kolář, 2009).

4.2.1 Femoroacetabulární impingement syndrom

Femoroacetabulární impingement (FAI) je onemocnění kyčelního kloubu, které je způsobené mechanickým kontaktem hlavice femuru s acetabulem. Postupně dochází k degeneraci a opotřebení labra a chrupavky. Často postihuje jedince staré 20-40 let s nadměrnou pohybovou aktivitou, nikoliv se statickou zátěží (Algarni, 2013).

Mezi typy FAI patří typy cam a pincer. Cam typ je charakterizován jako nadbytečná kostní tkáň na antero-laterální části hlavice femuru. Tato tkáň tak způsobuje předčasný kontakt mezi okraji styčných ploch. Pincer typ bývá způsoben abnormalitou acetabula, nebo zvýšenou ligamentózní laxicitou kloubního pouzdra a tím dochází k vyššímu rozsahu pohybů (Algarni, 2013; Klingenstein et al., 2012).

4.2.1.1 Etiologie vzniku

Během došlapu pravé nohy se postupně celá dolní končetina dostává do výrazné abdukce a zevní rotace. Pokud tyto pohyby jsou vyšší než pasivní protažení struktur, dochází k natahování iliofemorálního vazu, což může vést k nestabilitě kloubu vedoucí k poškození labra, chrupavky a tím k rozvoji degenerativních změn, který doprovází bolestivost v kyčelním kloubu s omezením pohybu. Tento stav je spojován s FAI – femorocetabulární impingement.

K takovému stavu může docházet i v pozdější fázi, kdy se u technicky nevyzrálých oštěpařů dostává pravá kyčel do nadměrné extenze a vnitřní rotace. Na levé dolní končetině může docházet k podobnému jevu, kdy se dolní končetina dostává do vnitřní rotace a addukce (Klingenstein et al., 2012).

4.2.1.2 Příznaky

K příznakům FAI patří bolestivost v třísle, na vnitřní straně stehna typicky v maximální flexi s addukci nebo vnitřní rotaci. Často sportovci uvádějí pocity přeskakování v kloubu, to je zapříčeněno přeskakování šlachy m. illiopsoas. Bolestivost je často spojována s fyzickou aktivitou. U oštěpařů se bolest vyskytuje při imitačních cvičení, kdy sportovec vytáčí pravou dolní končetinu do směru hodu. Poté se bolesti projevují i při běhu, chůzi či sezení na židli.

Při vyšetření nacházíme omezenou vnitřní rotaci kyčle, pozitivitu předního impingement testu, který se provádí pasivně do flexe, addukce a vnitřní rotace v leže na zádech. Často bývá pozitivní i posteroinferior impingement, kdy stejné subjektivní příznaky nacházíme v maximální vnější rotaci a extenzi. Pro stanovení diagnózy musí být testy doplněny o vyšetření pomocí zobrazovacích metod (Algarni, 2013).

4.2.1.3 Prevence

Prevence zranění kyčlí začíná u hlezenního kloubu. Oštěpaři by se měli v technice zaměřit na iniciační pohyb pravého chodidla, které zahajuje celý kinetický řetězec. Poté na optimální délku dvouoporové fáze a „klekání“ pravého kolene. Levá dolní končetina by neměla být postavena v nadměrné vnitřní rotaci.

V tréninku se oštěpař musí zaměřit na normální rozsah pohybu v kyčelních kloubech. Patologický rozsah pohybu vystavuje oštěpaře k vyššímu riziku zranění. Ve výzkumu vyšlo najevo, že omezená vnitřní rotace je predispozicí ke zranění tkání této oblasti (Li et al., 2015).

4.2.1.4 Terapie

Konzervativní léčba zahrnuje podávání protizánětlivých léků, vynechávání provokující aktivity, léčebnou rehabilitaci a fyzikální terapii.

Operační léčba se volí v případě patologických strukturálních změn v acetabulofemorálním kloubu. Provádí se většinou artroskopicky, kdy se provádějí různé plastiky či pouhý débridement (Klingenstein et al., 2012).

Fyzioterapie po operační léčbě by měla být zahájena okamžitě. Zahrnuje odlehčení postižené dolní končetiny zhruba na 6 týdnů s omezením bolestivých extrémních pohybů

do flexe či rotace. Atleti se navracejí k plné zátěži zhruba po 4-6 měsících individuálně sestaveného rehabilitačního programu.

Cílem fyzioterapie je svalová souhra stabilizátorů kyčelního kloubu. Volíme senzomotorický trénink, který nevyvolává bolest. Můžeme využít různých balančních pomůcek. Kromě senzomotoriky posilujeme analyticky svaly kyčelního kloubu, a to hlavně svaly m. gluteus maximus, medius et minimus a m. illiopsoas. Důležité je protahování svalů této oblasti a využití trakčního mechanismu (Yazbek et al., 2011; Klingenstein et al., 2012).

Z fyzikální terapie se volí nejvhodnější využití středofrekvenčních proudů, které naopak od diadynamických proudů pronikají do větší hloubky. (Poděbradský & Vařeka, 1998)

4.2.2 Poranění předního zkříženého vazu

Zranění předního zkříženého vazu je jedním z nejběžnějších zranění v oblasti kolenního kloubu u sportující populace. Většinou zranění pocházejí z kontaktních sportů, avšak vyskytují se i u některých individuálních sportů včetně hodu oštěpem. (Dai et al., 2015)

4.2.2.1 Etiologie vzniku

Při rozběhu s oštěpem dosahují závodníci mnohdy až rychlosti srovnatelnou s ostatními atletickými disciplínami jako je například skok do dálky, atd. Oštěpař musí tuhle dopřednou rychlost zastavit náporem levé dolní končetiny. Čím více se blíží oštěpař 180° v kolenním kloubu, tím vyšší má možnost úspěchu, protože se rychlost rozběhu přenese lépe do samotného hodu. Avšak s vyšším stupněm extendovaného kolene vzniká i vyšší riziko zranění, konkrétně poranění LCA. Silná kontrakce m. quadriceps v extendovaném koleni způsobí dopředný i rotační pohyb tibie, což zatíží právě přední zkřížený vaz (Leigh, 2012; Dai et al., 2015).

4.2.2.2 Příznaky

Pacienti popisují zvukový fenomén jako prasknutí v kloubu, často pocit přeskočení v kloubu. Dále ostrou bolest s nemožností došlápnout. Kloub do několika hodin výrazně oteče. Z chronických příznaků to bývá nestabilita kolenního kloubu, otok, snížená

svalová síla, bolestivost okolních svalů a pozitivní testy na přední zkřížený vaz (Bhardwaj et al., 2016).

4.2.2.3 Prevence

Jako u předchozích zmiňovaných zranění hlavní prevencí je nácvik správné techniky hodu, síla a stabilita svalů kolenního kloubu. Do tréninku by každý sportovec měl zařadit moderní pomůcky jako je TRX, balanční či vibrační podložky. Hlavním cílem je svalová souhra kolenního kloubu. (Honová, 2013; Zatsiorsky, 2000)

Na sportovní zátěž, kdy je vysoká zátěž na kolenní kloub, může sportovec použít ortézu. Vhodné může být i využití aplikace kinesiotapingu na odlehčení předního zkříženého vazu, nebo celkové zpevnění celé oblasti (Kumbrink, 2014).

4.2.2.4 Terapie

Konzervativní léčba se volí jen u starších pacientů se sedavým povoláním. Ve většině případů poranění LCA je indikováno operační řešení pomocí BTB nebo ST plastiky.

Po operační rekonstrukci LCA je prokázáno snížení aferentace až o 70 %. Tento stav se projevuje snížením vnímání polohocitu v kloubu a jeho stabilitou. Proto je důležité věnování se těmto potížím v rehabilitaci (Honová, 2013).

Fyzioterapii po operační léčbě můžeme rozdělit na několik fází, a to: předoperační, časnou pooperační, pooperační, pozdní pooperační a rekonvalescentní fázi.

Mnohdy opomíjená předoperační fáze zahrnuje cviky na udržení rozsahu pohybu, svalové síly, a to například v podobě izometrie quadricepsu, cvičení v uzavřených kinetických řetězcích – podřepy, jízda na rotopedu. V této fázi je důležitá edukace pacienta, co se týče typu a průběhu operace, nacvičuje se chůze o berlích, atp.

Nejdůležitější časná pooperační fáze trvá do konce druhého týdne od operace. Hlavním cílem je snížení bolesti a otoku. Z prostředků fyzikální terapie můžeme využít kryoterapii, stimulaci stehenního svalstva, laseru na jizvu. Důležité je zvýšené polohování postižené končetiny a cévní gymnastika. Na konci této fáze je důležité dosažení 90 stupňové flexe. Na udržení svalové síly je vhodná izometrie m. quadriceps, který svým stahem vytlačuje výpotek a přispívá tak k jeho vstřebávání. Dále zařazujeme stretching

hamstringů, mobilizaci pately i jiných kloubů na dolní končetině. Nemělo by se zapomínat na uvolňování jizvy po vytažení stehů (Honová, 2013; Kolář, 2009).

Skvělým cvičením je izometrie svalů stabilizující kolenní kloub v 15 stupňové flexi na overballu. Pacient tlačí patu do podložky, čímž aktivuje hlavní synergisty LCA a zároveň se aktivují i m. quadriceps femoris. Volíme cvičení stabilizační i dynamické. U pacientů s BTB operaci se v první fázi rehabilitace využívá elektrostimulace (Smékal et al., 2006).

Smékal et al. (2006) ve své práci uvádějí závislost typu operace na zatěžování dolní končetiny. Při ST můžeme postupně zatěžovat dolní končetinu, avšak u BTB operace pacient postupně zatěžuje operovanou dolní končetinu od druhého dne, aby zatížení nevyvolávalo bolest. Úplné zatížení je možno od 2-4. týdne v závislosti na bolesti. Avšak ve všech případech bychom se měli řídit operatérem.

Od konce druhého týdne zařazujeme cvičení v uzavřených kinetických řetězcích a balanční cvičení. Vhodné je v terapii využití prvků PNF jako rytmické stabilizace či stabilizačního zvratu. V této fázi pacient může začít jezdit na rotopedu s postupnou zátěží. Pokračujeme ve fyzikální terapii i cvičení z předchozí fáze. Indikována je hydroterapie i cvičení v bazénu s teplou vodou. Přidáváme těžší cviky jako jsou podřepy, legpress či výpady. Chůze je tomto období dovolena jen po rovném terénu (Honová, 2013; Kolář, 2009).

Důležitá je mobilizace chodidla, měkké techniky a instruktáž pacienta o stimulaci povrchového a hlubokého čití například pomocí akupresurních podložek. U pacientů využíváme nácvik tzv. „malé nohy“ a její následné využití v dalších polohách. Nezbytnou součástí v terapii je uvolňování reflexně vzniklých změn například pomocí PIR či MET (Smékal et al., 2006).

V pozdní pooperační fázi fyzioterapie, tj. 7-12. týden od operace, pokračujeme v dříve zmiňovaných technikách i cvicích. Postupně přidáváme na zátěži na pohybový aparát. Lze například využít posturomedu a labilních plošin na obě dolní končetiny. U většiny sportovců v této fázi dominuje plyometrický trénink, či pomalý běh po rovném terénu.

Rekonvalescentní fáze trvá až do 6. měsíce od operace. Hlavním cílem je postupné zvyšování síly dolních končetin a návrat ke sportovním aktivitám. Pacient kromě rehabilitačního cvičení může zařazovat běh, plavání – znak, kraul. Návrat

k závodům je doporučován až po dosažení fyzického stavu jako před zraněním s preventivním využitím kolenní ortézy alespoň po dobu 1 roku (Honová, 2013).

4.2.3 Poranění hlezenního kloubu

K poranění v oblasti hlezenního kloubu dochází při distorzi hlezna. Při podvrtnutí může dojít k natažení, parciální či úplné ruptuře vazu nebo ruptuře kloubního pouzdra. Nejčastější poraněnou strukturou je ligamentum fibulotalare a anterolaterální část kloubního pouzdra (Zatsiorsky, 2000; Kolář, 2009).

4.2.3.1 Etiologie vzniku

Distorze v oblasti hlezenního kloubu může dojít jak na noze zadní, tak přední. Na levé dolní končetině to bývá nejčastěji z důvodu nesprávného došlapu chodidla. Vyskytuje se častěji u těch, kteří došlapují s chodidlem vytočeným dovnitř. Pravý kotník se u některých oštěpařů dostává do náchylné polohy pro poranění struktur na zevním kotníku (Leigh, 2012; Zatsiorsky, 2000).

4.2.3.2 Příznaky

U distenze a parciálních ruptur se otok i bolest objeví s odstupem, zato u kompletní ruptury bolest zamezí pohybovou aktivitu a masivní otok se vylije pod zevní kotník. Tato akutní forma může přejít v chronickou, kdy pacient udává pocity nejistoty, nestability na nerovném terénu. Při vyšetření terapeut nachází palpační bolestivost, tuhost, nestabilitu, zvýšený rozsah pohybu do addukce i inverze (Kolář, 2009).

4.2.3.3 Prevence

Základem prevence zranění kotníků je nácvik správné techniky hodu se zaměřením na obě dolní končetiny. U amatérských oštěpařů se doporučuje koupě speciální oštěpařské obuvi, která je vyráběna se zvýšeným kotníkem. Lze využít podpůrných metod jako jsou elastické návleky, obinadla, kinesiotape, či pevný tejp.

Prevence zranění při hodu zahrnuje došlap chodidla do směru hodu. Důležité je v tréninku zařazovat cviky zaměřené na sílu a stabilitu kotníků a chodidel. Patří zde prvky senzomotorického tréninku na různých balančních pomůckách (Zatsiorsky, 2000).

4.2.3.4 Terapie

U natažení a částečných natržení je indikována konzervativní terapie. Nejčastěji se přikládá dlaha či ortéza na dobu 3-6 týdnů. Ihned po úrazu indikujeme kryoterapii, galvanizaci. Po odeznění otoku a bolesti se začíná s rehabilitací.

U kompletních ruptur se volí mezi operační a tzv. funkční léčbou, kdy se končetina fixuje na 3-4 týdny stejným způsobem s možnou zátěží zraněné dolní končetiny (Kolář, 2009).

Kolář (2009) dělí fyzioterapii na 3 fáze. V první fázi je důležitá minimalizace otoku, imobilizace. V této fázi aplikujeme preventivní léčbu pomocí PRICE zásady. Zahrnuje v sobě odlehčení po dobu 3-6 dnů, vyloučení pohybových aktivit, kryoterapii v prevenci otoku a kompresi elastickým obinadlem. Pacient by měl elevovat končetinu nad úroveň srdce po dobu asi 70 hodin.

Hlavním cílem druhé fáze je podpora hojení tkání, postupná obnova svalové aktivity a propriocepce. V rámci fyzikální terapie je vhodné použít ulrazvuk, interferenční či TENS proudy. Využíváme technik měkkých tkání, mobilizaci v postižené oblasti. V této fázi zařazujeme aktivní cvičení a to: proprioceptivní cvičení i na nestabilních plochách a správný nácvik chůze (Kolář, 2009).

Třetí fáze rehabilitace může začít, pokud pacient netrpí otokem a bolestivostí během a po zátěži. Zahajujeme náročnější rehabilitaci postupně s narůstající zátěží, aby pacient byl schopen návratu ke specifickému sportu. Využívá se nejrůznějších balančních pomůcek, rychlostně-koordinačního cvičení, atd. (Kolář, 2009).

V průběhu terapie je možné využití kinesiotapingu pomocí lymfatické metody na oblast otoku, nebo můžeme zvolit vazivovou aplikaci na zevní část kotníku. U distorze můžeme využít kinesiotapingu na celou oblast hlezenního kloubu s hlavním cílem stabilizace (Kumbrink, 2014).

4.3 Úrazy na trupu

Mnoho oštěpařů trpí bolestmi zad. Kombinací hyperextenze bederní páteře a rotace může u oštěpařů dojít ke spondylolýze, spondylolistéze, nebo poranění facetových kloubů. U některých vrcholových oštěpařů se kromě dříve zmíněných zranění vyskytuje degenerace disků, avšak tito sportovci většinou profesionální sport provozovali až desítky let. Nejčastěji dochází ke zranění kaudálních úseků (Georgilopoulos et al., 2001).

K méně častým zraněním dochází při náhlém kroutivém pohybu trupu na straně neházející paže. Může dojít ke zraněním náhlým či k úrazům z dlouhodobého přetěžování. Jedná se o poranění laterální části břišní stěny zahrnující musculus transversus abdominis a musculus obliqus externus et internus abdominis. Dochází k natažení, natržení, vzácněji odtržení svalu od crista iliaca a v malém množství případů ke stresové fraktuře žeber (Stensby et al., 2016; Schmitt et al., 2001).

4.3.1 Spondylolýza

Spondylolýza patří mezi typické fraktury z dlouhodobého přetěžování, avšak může být i příčinou akutního traumatu. Označujeme tak stav, kdy je přerušený obratlový oblouk v zúženém místě v pars interarticularis vertebrae. Nejčastěji postihuje obratel L5 oštěpaře do 25 let, jelikož tato část obratle je zároveň osifikačním centrem. V převážné většině úrazů spondylolýza začíná jednostranně, ale vlivem kompenzace však často dochází k bilaterálnímu poškození a riziku spondylolistézy (Vernese & Chu, 2017; Foreman et al., 2013).

4.3.1.1 Etiologie vzniku

Spondylolýza se vyskytuje u sportovců s typickou opakovanou hyperextenzí a rotací bederní páteře. Kromě oštěpařů tímto problémem trpí hlavně gymnastky, volejbalisti či plavci. Biomechanickou predispozici ke zranění mají oštěpaři s dlouhým trupem, špatnou flexibilitou hamstringů a slabým středem těla (Vernese & Chu, 2017).

Ke zranění dochází různými patologickými mechanismy. Často z důvodu nezpevněného středu těla, kompenzováním nedostatečného rozsahu pohybu v hrudním úseku páteře, která vede k výraznému prohnutí v bederní úseku. Dalším mechanismem může být přílišná rotační technika hodu, kterou zařazují již zkušenější oštěpaři. (Zatsiorsky, 2000)

4.3.1.2 Příznaky

Výpověď pacientů ohledně bolesti je rozdílná. Někteří pacienti uvádějí mírnou tupou a druzí naopak vysilující bolest. Bolestivost se zhoršuje s aktivitou a může být ostrá v extenzi bederní páteře. Pacienti ukazují na nemožnost dlouhodobého stání. Potíže mohou být unilaterální, bilatelární a mohou se šířit po zadní straně hýždí a stehen (Vernese & Chu, 2017).

Palpačně pacient udává potíže při palpaci, presuře obratlového trnu postiženého obratle. Jsou přítomny svalové spasmy a tuhost paravertebrálních valů, bolestivý rozsah pohybu do rotace a extenze. Pacienti mají obvykle zkrácené flexory kyčlí, hamstringů a slabý střed těla. Je nutné vyšetření pomocí zobrazovacích metod, které odhalí spondylolýzu (Vernese & Chu, 2017).

4.3.1.3 Prevence

Spondylolýza je stav, který se může objevit, když pacient nadměrně přetěžuje bedra. Hlavní příčinou je slabá svalová kontrola. Preventivní program zahrnuje cvičení na mobilitu celé páteře, posilování středu těla a správný nácvik techniky. Oštěpař musí být vybaven svalovým korzetem, na kterém by měl důkladně pracovat v průběhu přípravy. Vhodné je využití neoprenového bederního pásu, který částečně ulehčí přetěžované oblasti, který podpoří vytvoření vyššího intra-abdominálního tlaku. Nesmí se zapomínat na preventivní kompenzační cvičení druhé strany, které zamezuje vzniku svalovým přetížení (Vernese & Chu, 2017; Hurriton, 1997; Zatsiorsky, 2000).

4.3.1.4 Terapie

Léčba je převážně konzervativní. Hlavní je odpočinek, vynechávání bolestivých poloh, tzn. omezení v tréninku na nejméně 3 měsíce. Velmi vhodný je rehabilitační program, zpevňování lumbosakrální oblasti pomocí bederního pásu (Foreman et al., 2013).

Operativní léčbu je vhodné zvolit, když konzervativní postup neměl žádný výsledek i přes 6-9 měsíční konzervativní řešení, nebo když se jedná o spondylolistézu, či u pacientů s neurologickými problémy. Většinou se provádí posterolaterální fúze nebo přímé napravení defektu pomocí šroubu či drátu (Vernese & Chu, 2017; Foreman et al., 2013).

V období konzervativní léčby je doporučováno šetrné protahování flexorů kyčle, zadní strany stehen a thorakodorsální fascie. Hlavní důraz je kladen na posilování hlubokého stabilizačního systému. Začínáme izometricky v neutrálním nastavení bederní páteře, pánve. V pozdějších stádiích rehabilitace je možné přidat isotonickou aktivitu svalů a postupné přidávání cviků co se týče náročnosti. Před navrácením do vrcholového sportu je nutný stabilizovaný střed těla v těžších pozicích, hlavně při házení oštěpem. Návrat na vrcholovou úroveň se odhaduje na 3 až 6 měsíce od stanovení diagnózy.

Hlavními kritérii jsou nebolestivost v klidu, během terapie a v hyperextenzi bederní páteře (Vernese & Chu, 2017; Foreman et al., 2013).

Kromě aktivního cvičení terapie bolestí zad zahrnuje jak techniky myoskeletární medicíny, tak i masáže, fyzikální terapii v podobě Träbertových proudů, TENS, středofrekvenčních proudů, ultrazvuku a elektroterapie o frekvenci 100 Hz. V případě nezánětlivé bolesti využíváme lokální aplikací tepla (Opavský, 2011).

5 KAZUISTIKA PACIENTA

Vyšetření 1. 4. 2018

Pacient: muž, oštěpař, pravák, Finské držení oštěpu

Věk: 25

OA: 2005 až 2010 – několikrát výrony kotníků při basketballu, 2015 blokáda SI skloubení vlevo, entezopatie mediálního epikondylu 2015, 2016 bolest pravé Achillovy šlachy, 2017 bolest adduktorů pravé dolní končetiny po házení, občasná bolest pravého ramene i lokte po házení oštěpem.

FA: Ibalgin gel

PA: student tělovýchovy, při studiu bolest neomezuje

SA: žije v domě s rodiči

Sportovní anamnéza: Pacient hrál basketbal od 8 do 15 let. Od 16 let atletika. Nyní hází oštěpem 9. rokem na vrcholové úrovni. Trénink 5 až 6x týdně během zimní přípravy. Během sezóny 3 až 4x týdně. Hody oštěpem, nebo závažím zařazuje 2x týdně, 1x týdně technika bez odhodu – běh s oštěpem, imitační cvičení atd. Během tréninku absolvuje 50 až 60 hodů zvlášť pravou i levou rukou. Posilování 2 až 3x týdně, odrazy 2x týdně, odhody medicinbalem/ koulí 2x týdně. Regenerace 1x týdně hodinová masáž, 1x bazén – plavání, sauna.

Rehabitační anamnéza: Kolem 17. roku dvakrát rehabilitace na skoliotické držení, bolest kolem levé lopatky, poté rehabilitace s bederní páteří, SI skloubení – LTV, magnetoterapie. Terapie pacientovi přinesly vždy jen částečnou úlevu. V případě SI blokády nezabraly návštěvy u doktora myoskeletární medicíny ani rehabilitace. Bolesti ustoupily až po několika měsíčním cvičení.

Nynější onemocnění: Pacient uvádí bolest lokte již zhruba po 5. závodě ze 14 v sezóně 2017/2018. Po házení vždy problémy s dopnutím lokte a bolestivostí a tuhostí. Pacient udává i bolest v běžném životě, např. při táhnutí kufru na kolečkách s propnutým loketním kloubem, bolest v opoře na všech čtyřech s dopnutým loktem. Bolest se objevuje v decelerační fázi hodu při dopnutí lokte. Klid od házení trval od půlky září do konce prosince.

V prosinci 2017 MR vyšetření pravého loketního kloubu - jistá laxicita kloubního pouzdra humeroulnárního skloubení a hlavička radia je posunuta vůči hlavičce humeru dorsálně asi o 4-5 mm s nařasením kloubního pouzdra se zmnožením intraartikulární tekutiny. Při radiálním okraji humeroulnárního skloubení kalcifikovaný element o velikosti 5,3 mm.

V nynější době bolest neprogreduje. Přetrvává píchavá bolest po házení oštěpem, která však omezuje jen ve vyšší zátěži, převázně při házení oštěpem. Pacient popisuje bolest se subjektivní lokalizací uvnitř lokte. Při flexi a extenzi lupání v oblasti hlavičky radia, avšak jen při středním a pronačním postavení předloktí. Bolest kolísá mezi stupni 2 až 4 dle stupnice Vizuální analogové škály v závislosti na sportovní zátěži. Pacient používá na házení loketní návlek se kterým se cítí bezpečnější.

KINEZIOLOGICKÝ ROZBOR

Vyšetření stoje

- Zezadu – levé rameno celkově posazeno výše i s lopatkou (horní i dolní úhel), na obou stranách mírné odstávání dolních úhlů lopatek, prominence mediální hrany lopatky více vlevo, tajle větší vlevo, vyšší hypertrofie zadní strany pravého ramene, které je položeno níže, hlava úklon doprava, hypertonus m. trapezius bilaterálně s akcentací vlevo, v oblasti levého ThL přechodu výraznější paravertebrální val, úpony dolní části trapézů odpovídají úrovním spodních úhlů lopatek

  Pánev – levá strana pánve celkově výše, i přední i zadní spiny, pravá infragluteální rýha níže, prohlubeň vpravo v oblasti úponů hýžďových, vpravo výraznější zářez add, podkolenní jamka vpravo níže, Achillova šlacha silnější vlevo, otlaky na kosti patní billaterálně, pravá pata varóznější, lýtka symetrická
- Zboku – pravé rameno v mírné protrakci, chabé držení hlavy, pánev v neutrální pozici, páteř oploštělá v celé délce nejvýrazněji v Thp, distalizace Th kyfózy do ThL přechodu
- Zepředu – pravé rameno níž, vpravo prominence sternální část klíčku, vlevo prominentní střední a akromioklavikulární část klíčku, výraznější semiflexe levého LOK, výrazná kontura m. serratus anterior bill., levá bradavka výš, výraznější kontura střední části m. deltoideus vpravo, LOK jamka vpravo níž, pupek tažen kraniálně, levá spina výš, palpačně levý trochanter major výš, pravá

DKK víc v zevní rotaci, výraznější vastus medialis vlevo, pravá patela mírně výš a šilhá zevně

Vyšetření stoje na dvou vahách: levá strana 50,8 kg, pravá strana 42,2 kg

Vyšetření předklonu na skoliózu: Při Adamsově testu nejvýraznější val v oblasti thorakolumbálního přechodu vlevo, méně výrazný v oblasti hrudní páteře vpravo

Vyšetření loketního kloubu – loket bez zarudnutí i bez otoku, palpačně bolestivý olecranon a mediální epikondyl, bez rozdílu teplot obou kloubů

Palpace:

- bolestivost zadní části olecranonu
- reflexní změny ve flexorech předloktí, m. trapezius, m. levator scapulae a m. infraspinatus, m. pectoralis minor, dále v m. quadratus lumborum oboustranně, reflexní změny v horních kvadrantech hýždích a m. piriformis oboustranně
- zvýšený tonus v dolní části m. biceps brachii i m. triceps brachii, výrazněji zvýšený tonus adduktorů kyčelního kloubu vpravo
- joint play: hlavička radia pohyblivá, SC i AC skloubení oboustranně pohyblivé

Speciální testování loketního kloubu:

Ze speciální testů na loketní kloub byly pozitivní testy na valgózní nestabilitu, a to: Moving valgus stress test, Valgotizační stress test a Millking maneuvre test. Pacient udával bolest a nepříjemný pocit, jakokdyby měla z lokte vyjet kost. Avšak magnetická rezonance loketního kloubu nepoukázala na poranění ulnárního ligamenta. Dalšími pozitivními testy byly testy na tzv. valgus extension overload, a to: test zatlačení na olecranon a extension impingement test.

Odporované testy do flexe, extenze, supinace a pronace byly negativní. Rovněž testy na oštěpařský loket, konkrétně test flexe a pronace zápěstí.

Funkční testy páteře:

Test dle Schobera	4,5
Test dle Stibora	10,5
Ottův test	3/3

Čepojova zkouška	1,5
Foresteirova zkouška	0
Lenochova zkouška	0
Lateroflexe	vpravo 28,5 cm, vlevo 22 cm

Vyšetření hypermobility: 1/9 dle Beighton scale – pozitivní zkouška předklonu

Vyšetření zkrácených svalů dle Jandy

	Pravá strana	levá strana
m. trapezius	1	0
m. levator scapulae	1	0
m. sternocleidomastoideus	0	0
m. pectoralis major	0	0

ANTROPOMETRICKÉ VYŠETŘENÍ

	pravá strana	levá strana
obvod paže	31,5 cm	31 cm
obvod při kontrakci	37,5 cm	37 cm
obvod lokte	29 cm	29 cm
obvod předloktí	29,5 cm	29 cm
obvod zápěstí	18 cm	18 cm

GONIOMETRICKÉ VYŠETŘENÍ

Vyšetření rozsahu loketního a radioulnárního skloubení

	pravá strana	levá strana
flexe	aktivně 135°, pasivně 150°	aktivně 135°, pasivně 145°
extenze	aktivně 0°, pasivně 0°	aktivně 5°, pasivně 5°
pronace	aktivně 85°, pasivně 90°	aktivně 75°, pasivně 85°
supinace	aktivně 90°, pasivně 100°	aktivně 100°, pasivně 110°

Vyšetření rozsahu zápěstí

	pravá strana	levá strana
flexe	aktivně 80°, pasivně 90°	aktivně 85°, pasivně 95°
extenze	aktivně 55°, pasivně 65°	aktivně 60°, pasivně 70°
ulnární dukce	aktivně 35, pasivně 40	aktivně 40, pasivně 45
radiální dukce	aktivně 20, pasivně 25	aktivně 20, pasivně 35

Vyšetření rozsahu ramenního kloubu

	pravá strana	levá strana
flexe	aktivně 165°, pasivně 180°	aktivně 170°, pasivně 180°
extenze	aktivně 45°, pasivně 55°	aktivně 50°, pasivně 55°
abdukce	aktivně 170°, pasivně 180°	aktivně 175°, pasivně 180°
horizontální abdukce	aktivně 25°, pasivně 30°	aktivně 30°, pasivně 35°
horizontální addukce	aktivně 30°, pasivně 40°	aktivně 35°, pasivně 45°
zevní rotace	aktivně 115°, pasivně 135°	aktivně 105°, pasivně 110°
vnitřní rotace	aktivně 35°, pasivně 45°	aktivně 50°, pasivně 65°

Krátkodobý rehabilitační plán

Evaluace techniky hodu, měkké techniky na oblast předloktí, prvky PNF – rytmická stabilitace, dynamický zvrat a stabilizační zvrat v 2. diagonále v různých pozicích, mobilizace lopatky, PIR na m. trapezius a m. levator scapulae vpravo, uvolňování reflexních změn pomocí pressury, PIR zevních rotátorů, edukace Sleeper's stretch a Horizontal adduction stretch, trakce, MET m. piriformis oboustranně. Posilnění dynamických stabilizátorů loketního kloubu v otevřeným i uzavřených řetězcích. Využití fyzikální terapie – DD proudy transregionálně, aplikace kinesiotapu inhibičně na flexory předloktí.

Dlouhodobý rehabilitační plán

Vyšší důraz na technické provedení hodu a správný timing kinetického řetězce, autoPIR flexorů, pronátoru zápěstí, m. trapezius, m. levator scapulae, posilnění dynamických stabilizátorů loketního kloubu v otevřeným i uzavřených řetězcích, autotrakce pomocí odporové gumy, posilování ramenního pletence a dolních fixátorů lopatky. Doporučeno využívání loketního návleku a tejpování pomocí fixačního tejpu a pravidelných kompenzačních cvičení uvedených v příloze.

6 DISKUZE

Větší množství studií se zaměřuje na zranění horní horní končetiny u „overhead“ atletů (Daruwalla et al., 2017; Denker et al., 2016; Dugas, 2010; Fairall et al., 2017; Jin et al., 2017; Liu et al., 2018; Manske et al., 2013; Mlynarek et al., 2017; Mokha et al., 2013; Reinold et al., 2010; Setayesh et al., 2017; Stachowicz et al., 2014; Vance et al., 2017, Vinod & Ross, 2015; Wilk et al., 2016; Wilk et al. 2017; Zatsiorsky, 2000). Existuje však velmi omezené množství zdrojů zabývající se zraněním trupu a dolních končetin ve srovnání s poraněním loketního a ramenního kloubu (Dai et al., 2015; Georgilopoulos, 2012; Klingenstein, 2012; Liu et al., 2015; Zatsiorsky, 2000; Schmitt et al., 2001; Stensby et al., 2016; Vernese & Chu, 2017).

Hod oštěpem je komplexní pohyb, který začíná již u cyklické fáze, která je vzápětí vystřídána samotným acyklickým pohybem oštěpaře. Některé studie od autorů Chu et al., (2016); Wilk et al., (2016) a Wilk et al., (2017) popisují důležitost zapojení celého kinetického řetězce, který je zahajován vytáčením pravého chodidla. Optimální kinetický řetězec s sebou nese dosahování lepších výkonů, a hlavně je základem v prevenci zranění oštěpaře. Tento kinetický řetězec dočasně propojí několik tělních segmentů zahrnující obě dolní končetiny, které podle Chu et. al. (2016) vynaloží více než 51 až 55 % kinetické energie, která je přenesena dalšími segmenty až na samotné prsty pravé horní končetiny. Každá odchylka v technice „naboura“ celý kinetický řetězec a tělo je tak náchylnější ke zranění v celém jeho průběhu. Porucha kinetického řetězce může být spojena jak s neoptimální flexibilitou, svalovou sílou či z důvodu dřívějšího zranění.

Při hodu oštěpem je kromě dříve zmiňovaného kinetického řetězce důležitý došlap i délka chodidel od sebe. Krátký rozestup zabrání přesunu rozběhové rychlosti do samotného hodu. Naproti tomu širší postoj může býti rizikový ke zranění.

Zdraví je nejcennější hodnotou lidského života. U sportovců je problémem číslo jedna dlouhodobá nadměrná tréninková zátěž, která není adekvátně kompenzována. Ta uvádí tělní segmenty do únavy a jsou tak náchylné ke zranění. Únava negativně ovlivňuje technické provedení hodu. Při tréninku by měl trenér vypozorovat změnu pohybového stereotypu hodu a trénink zvolnit či ukončit. Potíží je však také vysoká intenzita a nadměrný počet hodů za tréninkovou jednotku, špatná komunikace mezi trenérem a svěřencem. Trenér má za úkol zabezpečit správné pořadí prováděných činností jako jsou hody, posilování, běhání, odrazy a odhody. Důraz by měl být kladen

na technické provedení jak hodů, tak při běhu, v posilovně, atd. Dobře zvládnuté přípravné období má za úkol připravit jedince po fyzické a technické stránce. V každé tréninkové jednotce je důležité zařazovat rozehřátí a stretching svalstva před a po hlavní částí tréninku. Oštěpař by neměl zanedbávat specifické kompenzační cvičení, jako je protahování zevních rotátorů a zadní části kloubního pouzdra ramenního kloubu.

Dalším velkým problémem je malé množství profesionálních atletů. V České republice těchto oštěpařů napočítáme na prstech jedné ruky. Tito sportovci mají stálý plat a mají dostatek času na regeneraci a kompenzaci zranění. Na rozdíl od vrcholových atletů, kteří se blíží profesionální úrovni. Ti musí kromě náročných tréninků zvládat ostatní denní činnosti jako je studium či běžná pracovní doba. Zde narážíme na problém nedostatečné regenerace z důvodu omezeného času.

Zatížení v podobě házení představuje rozdílné zatížení různých částí těla. Déletrvající jednostranná aktivita vede ke vzniku funkčních asymetrií od paže až k chodidlu. Prevence těchto asymetrií v podobě protahování relativně zkrácených a oslabených svalů pomáhá proti rozvíjení výrazných svalových dysbalancí.

Vysoká zátěž na muskuloskeletální systém vede k akutním nebo ke zraněním z přetížení. Tyto zranění zahrnují přetížení mediálního epikondylu v podobě poranění vazu nebo svalového úponu na mediálním epikondylu humeru. Zmíněné stavy se objevují v akcelerační fázi hodu, kdy struktury nedokáží absorbovat vysoké valgotizační síly. Naproti tomu může docházet k přetížení loketního kloubu v pozdější fázi hodu při maximální extenzi v lokti. VEO bývá spojen s impingementem kloubního pouzdra, vznikem osteofytů na zadní straně lokte. Dle Ahmada & Conwaye (2011) tento stav souvisí s laxicitou ligamenta collaterale ulnare. V případě mediální instability lokte, nacházíme většinou zvýšený stupeň valgozity, kdy u mužů je normou 11° a u žen 13°. Setayesh et al. (2017) ve své práci uvádějí studii zaměřenou na 21 elitních oštěpařů s problémy loketního kloubu. Z toho 16 z nich byla diagnostikována mediální epikondylitida a jeden z nich měl výraznou mediální instabilitu. 48 % mělo deficit v plné extenzi vyšší než 5° a u 19 % nebylo možné vyšší flexe než 120°. Dalšími méně častými zraněními jsou avulze mediálního epikondylu převážně u mladých oštěpařů, či únavová zlomenina olecranonu. U oštěpařů se špatnou technikou se někdy vyskytuje i ulnární neuritida, která je však častější u baseballových nadhazovačů (Dugas, 2010; Daruwalla et al., 2017; Vinod & Ross, 2015; Han et al., 2016).

Na ramenní kloub je během hodu kladena abnormální zátěž. Dle výzkumů Jílkové (2012) a Setayeshe (2017) jsou zranění ramene nejčastější - 25 %, respektive 29 % všech zranění oštěpaře. Vlivem chronického přetěžování může dojít ke vzniku svalovým dysbalancím mezi vnitřními a zevními rotátory – GIRD a k neoptimálnímu pohybu lopatky související s předchozí dysbalancí. Tento stav se označuje jako SICK stav lopatky. Tato abnormalita ve smyslu dyskineze lopatky dle Mlynareka et al. (2017) se objevuje u 67 až 100 % atletů s bolestmi ramene. U oštěpařů nacházíme prominenci dolního úhlu a mediální hrany lopatky, malpozici lopatky, bolestivost processus coracoideus scapulae a dyskinézu lopatky. Nastavení lopatky souvisí s abnormalitami labra a rotátorové manžety. Není však zcela jasné, zda SICK lopatka je primární či sekundární problém. Studie Mlynareka et al. (2017) ukázaly, že bolest ramene může vést k funkčnímu zkrácení horního trapézového svalu a m. pectoralis minor stejně jako k inhibici dolních fixátorů lopatek. Dále u oštěpaře dochází k laxicitě přední strany kloubního pouzdra a zkrácení m. pectoralis minor. Vlivem opakovaného pohybu nacházíme svalovou hypertrofii na zadní straně ramene z důvodu chronických adaptativních změn kloubního pouzdra a zevních rotátorů. Atleti s GIRD i SICK lopatkou mají výrazné riziko ke zranění jako je impingement, léze rotátorové manžety či SLAP léze.

GIRD je nejčastější dysbalancí všech atletů s typickou aktivitou nad hlavou. Dle Wilka et al. (2016) je GIRD definován jako ztráta více než 17° vnitřní rotace při srovnání s druhým ramenním kloubem. Naopak Fairall et al. (2017) popisuje tento deficit od 10° až po 25° vnitřní rotace. Atleti, kteří mají tuto nerovnováhu vyšší než 20°, vystavují rameno zvýšené možnosti zranění a operace. Oštěpaři proto musí zahrnout do svého tréninku protahování zadní části kloubního pouzdra, které je uvedeno dále v příloze. Tyto dva cviky, při kterých je fixovaná lopatka se jeví jako nejlepší v prevenci dysbalance a zranění ramenního kloubu. Dle Fairalla et al. (2017) je vhodné zařadit i techniku SMR při které dochází k inhibici svalových vřetének ve svalech. To dovolí svalu relaxovat.

Zranění na dolních končetinách se objevují převážně u technicky nevyzrálých oštěpařů, kteří nedostatečnou měrou pracují na pravém chodidle nebo nezvládají stabilizovat klouby. Hlavní je důležitý dokrok pravého chodidla vytočeného do směru hodu následovaného zpevněnou levou dolní končetinu. Při neoptimální technice můžou vznikat úrazy jak kotníku, tak kolene či kyčle. Nejčastěji dochází k poranění vazů

hlezenního kloubu, LCA lézi a FAI. Studie Daie et al. (2015) uvádí případovou studii profesionální oštěpařky, která utrpěla poranění LCA, které se manifestovalo v první čtvrtině odhodové fáze, kdy oštěpařka dopadla extendovanou levou dolní končetinou v kloubu kolenním. Hlavní prevencí tohoto zranění je „měkký“ dopad mírně flektované levé dolní končetiny v kolenním kloubu, který podle Daie et al. (2015) neohrozí výslednou délku hodu. Avšak rekordman Železný vždy dosahoval minimální flexe v kolenním kloubu a tím optimálně převedl celou rozběhovou energii do hodu, což potvrzuje Leigh (2012). V případě kyčelního kloubu může díky nepřiměřené zátěži a neadekvátnímu technickému provedení docházet k femoroacetabulárnímu impingementu, který je zapříčeněn suprafyziologickými rotačními pohyby v kyčelním kloubu. Oštěpaři často mají omezenou mobilitu kyčelního kloubu do vnitřní rotace, která dle Klingenstein et al. (2012) může způsobovat jak zranění na dolních končetinách, tak trupu, rameni, tak i lokti. Při vyšetření rotací v kyčelních kloubech odpovídala aktivní vnitřní rotace 15°, pasivně však 35°. U pravé dolní končetiny pacient provedl aktivně 30° a pasivně 40° rotace v kyčli.

Bolestivost v oblasti beder u oštěpaře není žádný neobvyklý jev. Mnoho oštěpařů si stěžuje na bolestivost spodní oblasti zad. Avšak existuje velice omezené množství studií na tyto zranění. Dochází zde k vysokému kompresnímu zatížení z důvodu zaražení těla nataženou dolní končetinou, poté k rotačním a hyperextenčním silám. Kromě spondylolýzy, spondylolistézy či poranění facetových kloubů může docházet k funkčním blokádám, poranění laterální části břišní stěny a vzácněji k únavové fraktuře žeber. Ve výzkumu Schmitta et al. (2001) zkoumali 21 elitních oštěpařů alespoň 20 let po ukončení kariéry. Výzkum kromě profesionálních atletů zahrnoval i jediného oštěpaře, které překonal 100 m hranici. Zjistili, že degenerativní změny se objevují v kaudálních úsecích páteře a lze je srovnat s těžce pracujícími lidmi. 10 z nich dokonce mělo spondylolistézu s malým progresem převážně v L5/S1. Během kariéry museli 4 pacienti podstoupit operaci disků a 1 oštěpař fúzi L3 až L5.

Prevence u oštěpařů je ve většině případů nedostatečná. Pokud se oštěpař chce vyhnout zraněním a mít dlouhou a úspěšnou kariéru, musí v tréninku zařazovat kromě kompenzačního cvičení také hody levostrannou horní končetinou, které by měly být u každého oštěpaře samozřejmostí. Předchází tak hlavně svalovým dysbalancím v oblasti trupu, kdy nepochybně dochází vlivem nadměrné jednostranné zátěže ke skoliotickému držení těla. Je však velká škoda, že zatím neexistují studie skoliotického

držení u oštěpařů. Další zkoumání by mohlo být zajímavým tématem v případě dalších vědeckých prací. Oštěpař by se tak měl v rámci prevence zaměřovat na sílu středu těla, posilování stabilizačních řetězců např. dle Tlapáka (2014), dále na mobilitu jak hrudní páteře, tak i kyčlí a ramen.

7 ZÁVĚR

Tato práce shrnula nejčastěji se vyskytující zranění sportovce při hodu oštěpem a popsala možnosti prevence a fyzioterapie těchto úrazů. Mezi nejčastěji vyskytující se zranění na horní končetině patří entezopatie flexorů předloktí, léze ulnárního ligamenta, VEO, GIRD, internal impingement, SLAP-léze, poranění rotátorové manžety. K poraněním na dolní části těla řadíme poranění vazů laterálního kotníku, předního zkříženého vazu a FAI. K častým stavům u oštěpařů patří také spondylolýza v kaudálním úseku páteře.

U oštěpařů dochází ke zranění nejčastěji z důvodu chronického přetěžování, méně pak k akutním zraněním. Prevence těchto zranění je ve většině případů nedostatečná. Sportovec o své zdraví začíná dbát, až když se úraz objeví. Oštěpař by měl zařazovat kompenzaci druhostranných končetin s cílem předcházet svalovým dysbalancím. Samozřejmostí by měl být důkladný odpočinek a regenerace, např. ve formě masáží, sauny a fyzioterapie zaměřené na prevenci těchto zranění.

8 SOUHRN

Sportovec zatěžuje svůj pohybový systém mnohdy nepřiměřeným způsobem bez optimální kompenzace. Ať už se jedná o amatérský či profesionální sport, dochází k přetěžování určitých struktur pohybového aparátu, které dříve či později vyústí v bolest.

Hod oštěpem patří mezi jednu z nejvíce zatěžujících sportovních disciplín. Oštěpař by měl při tréninku dbát na optimální technické provedení hodu, které je hlavním prvkem prevence zranění. Mimo fyzickou přípravu by neměl oštěpař zapomínat na hody druhostrannou končetinou, kompenzační cvičení a regeneraci.

K nejčastějším zranění při hodu oštěpem v oblasti loketního kloubu patří zejména oštěpařský loket, přetížení z nadměrné extenze ve valgozitě lokte a léze ulnárního ligamenta. V oblasti ramene dochází z důvodu změněné mechaniky ramenního kloubu ke zraněním jako jsou impingement, léze rotátorové manžety či SLAP-léze. Méně časté zranění na dolních končetinách zahrnují poranění vnějšího kotníku, lézi LCA a femoroacetabulární impingement. Kvůli přetěžování v nadměrné extenzi a rychlé rotaci se v bederní oblasti setkáváme se spondylolýzou.

Souhrn poznatků v bakalářské práci by měl poukázat na nejčastější mechanismy vzniku zranění na trupu, horních i dolních končetinách u oštěpaře. Porozumění technického provedení by mělo terapeutovi pomoci k nastolení optimálního preventivního i rehabilitačního plánu oštěpaře.

9 SUMMARY

Athletes often overuse their musculoskeletal system without doing necessary corrective exercises. This can be seen in both amateur and professional sports. Some of the body structures are subject to overuse, which will at some point result in pain.

Javelin throw is one of the sports involving most strain to the body. In their training, javelin throwers should pay attention to the proper technique of javelin throw as it is a crucial element in injury prevention. In addition to other physical activities, javelin throwers should, as part of their training, also throw with their other arm, do corrective exercises and let the body regenerate.

The most common injuries in the elbow area include medial epicondylitis, valgus extension overload and UCL lesions. Injuries in the shoulder area are caused by changes in the biomechanics of the shoulder, and include a shoulder impingement syndrome, rotator cuff lesions or SLAP lesions. Less frequent injuries in lower extremities include lateral ankle injuries, ACL lesions and femoroacatabular impingement. Hyperextension and rotation strain may result in the spondylolysis in the lumbar area.

The aim of this Bachelor Thesis is to discuss the most common injuries suffered by javelin throwers, and their mechanisms. Understanding the proper javelin throw technique should help the therapist implement an appropriate prevention and rehabilitation programme for javelin throwers.

10 REFERENČNÍ SEZNAM

Ahmad C. S., & Conway J. E. (2011). Elbow arthroscopy: valgus extension overload. *Instructional Course Lectures*, *60*, 191-7.

Algarni, A. D. (2013). Femoroacetabular impingement in athletes: A review of the current literature. *Saudi Journal Of Sports Medicine*, *13*(2), 63.

Bastlová, P. (2013). *Proprioceptivní neuromuskulární facilitace*. Olomouc: Univerzita Palackého.

Bhardwaj, A., Solanki, N. S., Jain, H., Raichandani, K., Raichandani, S., & Daruwalla, V. (2016). Comparison of outcome after ACL reconstruction in terms of subjective assessment of symptoms and function and clinical assessment of ligament stability. *Journal Of Clinical Orthopaedics And Trauma*.

Calcei, J. G., Boddapati, V., Altchek, D. W., Dines, J. S., & Camp, C. L. (2018). Diagnosis and Treatment of Injuries to the Biceps and Superior Labral Complex in Overhead Athletes. *Current Reviews In Musculoskeletal Medicine*.

Dai, B., Mao, M., Garrett, W. E., & Yu, B. (2015). Biomechanical characteristics of an anterior cruciate ligament injury in javelin throwing. *Journal Of Sport And Health Science*, *4*(4), 333-340.

Daruwalla, J. H., Daly, C. A., & Seiler, J. G. (2017). Medial Elbow Injuries in the Throwing Athlete. *Hand Clinics*, *33*(1), 47-62.

Denker, J., & McCarty, L. P. (2016). Acromioclavicular Joint Injuries Overhead Athletes. *Operative Techniques In Sports Medicine*, *24*(3), 213-222.

Dugas, J. R. (2010). Valgus Extension Overload: Diagnosis and Treatment. *Clinics In Sports Medicine*, *29*(4), 645-654.

Fairall, R. R., Cabell, L., Boergers, R. J., & Battaglia, F. (2017). Acute effects of self-myofascial release and stretching in overhead athletes with GIRD. *Journal Of Bodywork And Movement Therapies*, *21*(3), 648-652.

Feldstein, P. (2016). *Zlaté hroty*. Praha: Práh.

Foreman, P., Griessenauer, C. J., Watanabe, K., Conklin, M., Shoja, M. M., Rozzelle, C. J., et al. (2013). L5 spondylolysis/spondylolisthesis: a comprehensive review with an anatomic focus. *Child's Nervous System*, *29*(2), 209-216.

Georgilopoulos, P. (2012). Low Back Injuries. *Modern Athlete*, *50*(1), 18-21.

Gudelj, J., & Kosinac, Z. (2013). Prevention and treatment of ‚tennis elbow‘. Sport Science, *6*(1), 113-117.

Han, S. H., Lee, J. K., Kim, H. J., Lee, S.-H., Kim, J. W., & Kim, T. S. (2016). The result of surgical treatment of medial epicondylitis: analysis with more than a 5-year follow-up. *Journal Of Shoulder And Elbow Surgery*, *25*(10), 1704-1709.

Honová, K. (2013). Moderní přístup v rehabilitaci pacientů po plastice předního zkříženého vazu. *Medicina Sportiva Bohemica Et Slovaca*, *22*(2), 80-85.

Hurriton, P. D. (1997). *The Effect Of Neoprene Athletic Supports On Cricket Bowling And Javelin Throwing.* Dissertation. University of Southampton, Southampton.

Chu, S. K., Jayabalan, P., Kibler, W. B., & Press, J. (2016). The Kinetic Chain Revisited: New Concepts on Throwing Mechanics and Injury. *8*(3), S69-S77.

Jin Y. P., Kyung H. H., Jae H. L., Kyung S. O., Seok W. Ch., Seung H. J., & Myung J. Ch. (2017). Return to Play of Elite Overhead Athletes with Superior Labral Anterior Posterior Tears only after Rehabilitation. *Clinics In Shoulder*, *20*(2), 77-83.

Jílková, E. (2012). *Zhodnocení a analýza úrazů u atletických hodu a vrhů v rámci oficiálních klubů v České republice*. Diplomová práce, Univerzita Karlova, Fakulta tělesné výchovy a sportu, Praha.

Karbach, L. E., & Elfar, J. (2017). Elbow Instability: Anatomy, Biomechanics, Diagnostic Maneuvers, and Testing. *The Journal Of Hand Surgery*, *42*(2), 118-126.

Klingenstein, G. G., Martin, R. R., Kivlan, B., & Kelly, B. T. (2012). Hip Injuries in the Overhead Athlete. *Clinical Orthopaedics And Related Research*, *470*(6), 1579-1585.

Kněnický, K. (1974). *Technika lehkoatletických disciplín*. Praha: Státní pedagogické nakladatelství.

Kolář, P. a kol. (2009). *Rehabilitace v klinické praxi.* Praha: Galén.

Kuchen, A. (1977). *Atletika – vrhy.* Bratislava: Slovenské telovýchovné vydavatelstvo.

Kumbrink, B. (2014). *K-Taping*. Berlin: Poznání.

Leigh, S. (2012). *The influence of technique on throwing performance and injury risk in javelin throwers.* Disertační práce, University of North Carolina, Chapel Hill.

Li, X., Ma, R., Zhou, H., Thompson, M., Dawson, C., Nguyen, J., & Coleman, S. (2015). Evaluation of hip internal and external rotation range of motion as an injury risk factor for hip, abdominal and groin injuries in professional baseball players. *Orthopedic Reviews*, *7*(4).

Liu, J. N., Garcia, G. H., Gowd, A. K., Cabarcas, B. C., Charles, M. D., Romeo, A. A., & Verma, N. N. (2018). Treatment of Partial Thickness Rotator Cuff Tears in Overhead Athletes. *Current Reviews In Musculoskeletal Medicine*, 1-8.

Mahure, S. A., Mollon, B., Shamah, S. D., Kwon, Y. W., & Rokito, A. S. (2016). Disproportionate trends in ulnar collateral ligament reconstruction: projections through 2025 and a literature review. *Journal Of Shoulder And Elbow Surgery*, *25*(6), 1005-1012.

Manske, R. C., Grant-Nierman, M., & Lucas, B. (2013). Shoulder posterior internal impingement in the overhead athlete. *International Journal Of Sports Physical Therapy*, *8*(2), 194-204.

Martinková, J. (2013). *Sportovní úrazy a přetížení pohybového aparátu sportem: praktický průvodce pro zdravotníky i laiky*. Praha: Mladá fronta.

Mlynarek, R. A., Lee, S., & Bedi, A. (2017). Shoulder Injuries in the Overhead Throwing Athlete. *Hand Clinics*, *33*(1), 19-34.

Mokha, M., Rosen, M. J., Barrett, J. J., & Tripp, P. M. (2013). Valgus Extension Overload Injury in a Division I Collegiate Softball Pitcher [Online]. *International Journal Of Athletic Therapy And Training*, *18*(3), 28-32.

Mokruschová, A., Šifta, P., & Bittner, V. (2015). Vliv epikondylární pásky na viskoelastické vlastnosti měkkých tkání u diagnózy tenisový loket. *Rehabilitation*, *22*(1), 32-36.

Novák, A. (1963). *Atletika do kapsy 10 – hod oštěpem.* Praha: Sportovní a turistické nakladatelství.

Opavský, J. (2011). *Bolest v ambulantní praxi: od diagnózy k léčbě častých bolestivých stavů*. Praha: Maxdorf.

Peterson, L. & Renstrom, P. (2016*). Sports injuries: prevention, treatment and rehabilitation*. Boca Raton: Taylor & Francis Press.

Poděbradský, J., & Vařeka, I. (1998). *Fyzikální terapie*. Praha: Grada.

Reinold, M. M., Gill, T. J., Wilk, K. E., & Andrews, J. R. (2010). Current Concepts in the Evaluation and Treatment of the Shoulder in Overhead Throwing Athletes, Part 2: Injury Prevention and Treatment. *Sports Health: A Multidisciplinary Approach*, *2*(2), 101-115.

Segeťová, J. a kol. (1985). *Atletika pro posluchače studující rehabilitaci na FTVS.* Praha: Státní pedagogické nakladatelství.

Setayesh, K., Mayekar E., Schwartz B., Schartz A., Watson J. N., et al. (2017). Upper Extremity Injuries in Field Athletes: Targeting Injury Prevention. *Ann Sports Med Res 4*(1), 1098.

Schmitt, H., Brocai, D. R. C., & Carstens, C. (2001). Long-term review of the lumbar spine in javelin throwers . *The Journal Of Bone And Joint Surgery*, *83*(3), 324-327.

Silvester, J. (2003). *Complete book of throws*. Champaign, Ill.: Human Kinetics.

Smékal, D., Urban, J., & Kalina, R. (2006). Rehabilitation after arthroscopic anterior cruciate ligament reconstruction. *Acta Chirurgiae Orthopaedicae Et Traumatologiae Cechoslovaca*, *73*(6), 421-428.

Stachowicz, R. Z., Agnoda, A. M., & Baratz, M. E. (2014). Medial Collateral Ligament of the Elbow: Acute Deterioration in Throwing Athletes. *The Journal Of Hand Surgery*, *39*(8), 1603-1605.

Stensby, J.D., Baker, J.C., & Fox, M.G. (2016). Athletic injuries of the lateral abdominal wall: review of anatomy and MR imaging appearance. *Skeletal Radiology*, *45*(2), 155-162.

Šimon, J. (2004). *Atletické vrhy a hody*. Praha: Olympia.

Tlapák, P. (2014). *Posilování kloubní kondice: centračně-stabilizační cvičení*. Praha: ARSCI.

Vance, D. D., Petkovic, D., & Ahmad, C. S. (2017). Treatment of Valgus Extension Overload. *Operative Techniques In Sports Medicine*, *25*(4), 279-287.

Vernese, L. F., & Chu, S. K. (2017). Spondylolysis: Assessment and Treatment in Youth Athletes . *Current Physical Medicine And Rehabilitation Reports*, *5*(2), 75-82.

Véle, F. (2006). *Kineziologie: přehled klinické kineziologie a patokineziologie pro diagnostiku a terapii poruch pohybové soustavy*. Praha: Triton.

Vinod, A. V., & Ross, G. (2015). An effective approach to diagnosis and surgical repair of refractory medial epicondylitis. *Journal Of Shoulder And Elbow Surgery*, *24*(8), 1172-1177.

Wilk, K. E., Arrigo, C. A., Hooks, T. R., & Andrews, J. R. (2016). Rehabilitation of the Overhead Throwing Athlete: There Is More to It Than Just External Rotation/Internal Rotation Strengthening. *8*(3), S78-S90.

Wilk, K. E., Arrigo, C. A., Dugas, J. R., Cain, E. L., & Andrews, J. R. (2017). Rehabilitation and Return-to-Play Criteria Following Ulnar Collateral Ligament Reconstruction. *Operative Techniques In Sports Medicine*, *25*(3), 154-171.

Yazbek, P. M., Ovanessian, V., Martin, R. L., & Fukuda, T. Y. (2011). Nonsurgical Treatment of Acetabular Labrum Tears: A Case Series. *Journal Of Orthopaedic & Sports Physical Therapy*, *41*(5), 346-353.

Zatsiorsky, V. M. (2000). *Biomechanics in sport: performance enhancement and injury prevention*. Malden, MA, USA: Blackwell Science.

11 PŘÍLOHY

PŘÍLOHA 1 Kompenzační cvičení oštěpaře

PŘÍLOHA 2 Informovaný souhlas pacienta

PŘÍLOHA 3 Ověřený překlad bibliografických údajů

PŘÍLOHA 4 Ověřený překlad souhrnu

PŘÍLOHA 1. Kompenzační cvičení oštěpaře

1a. Flexe předloktí – výchozí pozice

1b. Flexe předloktí – konečná pozice

2a. Extenze předloktí – výchozí pozice

2b. Extenze předloktí – konečná pozice

3a. Supinace předloktí – výchozí pozice

3b. Supinace předloktí – konečná pozice

4a. Pronace předloktí – výchozí pozice

4b. Pronace předloktí – konečná pozice

5. Protažení flexorů předloktí

6. Protažení pronátorů předloktí

7. Sleeper‘s stretch

8. Horizontal stretch adduction

9a. Flekční vzorec II. diagonály PNF

9b. Flekční vzorec II. diagonály PNF

10a. Extenční vzorec II. diagonály PNF

10b. Extenční vzorec II. diagonály PNF

11a. Arm stopper - výchozí pozice

11b. Arm stopper – konečná pozice

12a. Zevní rotace v 0° abdukci

výchozí pozice

12b. Zevní rotace v 0° abdukci

konečná pozice

13a. Zevní rotace v 90° abdukci

výchozí pozice

13b. Zevní rotace v 90° abdukci

konečná pozice

14a. Vnitřní rotace v 0° abdukci
výchozí pozice

14b. Vnitřní rotace v 0° abdukci
konečná pozice

15a. Vnitřní rotace v 90° abdukci
výchozí pozice

15b. Vnitřní rotace v 90° abdukci
konečná pozice

16a. Mezilopatkové svaly s therabandem výchozí pozice

16b. Mezilopatkové svaly s therabandem konečná pozice

17a. Posilování dolních fixátorů lopatek výchozí pozice

17b. Posilování dolních fixátorů lopatek konečná pozice

18a. Automobilizační cvičení do rotace

18b. Automobilizační cvičení do rotace

19a. Automobilizační cvičení do vyhrbení

19b. Automobilizační cvičení do prohnutí

20a. Automobilizační cvičení do úklonu

20b. Automobilizační cvičení do úklonu

21. Protažení hrudní páteře do rotace

22. Protažení m. illiopsoas v nákroku

23a. Core - ruka noha proti

23b. Core – ruka noha proti

24a. Core - Přetáčení - výchozí pozice

24b. Core - Přetáčení - výchozí pozice

25a. Core na čtyřech - výchozí pozice

25b. Core na čtyřech – konečná pozice

26a. Core se zvednutím kolen
výchozí pozice

26b. Core se zvednutím kolen
konečná pozice

27a. Core s pomůckou – výchozí pozice

27b. Core s pomůckou – konečná pozice

28a. Protažení zevních rotátorů kyčle
výchozí pozice

28b. Protažení zevních rotátorů kyčle
konečná pozice

29. Stoj na jedné noze na bosu

30. Stoj ve výpadu na bosu

31. Stoj na bosu v oštěpařském postavení I.

32. Stoj na bosu v oštěpařském postavení II.

PŘÍLOHA 2. Informovaný souhlas pacienta

Informovaný souhlas pacienta

Název studie (projektu): Nejčastější úrazy sportovce v hodu oštěpem, jejich prevence a fyzioterapie

Jméno: VK

Datum narození: 23. 11. 1992

1. Já, níže podepsaný souhlasím s mou účastí v bakalářské práci. Je mi více než 18 let.
2. Byl jsem podrobně informován o cíli studie, o jejích postupech, a o tom, co se ode mě očekává. Beru na vědomí, že prováděná studie je výzkumnou činností. Pokud je studie randomizovaná, beru na vědomí pravděpodobnost náhodného zařazení do jednotlivých skupin lišících se léčbou.
3. Porozuměl jsem tomu, že svou účast ve studii mohu kdykoliv přerušit či odstoupit. Moje účast ve studii je dobrovolná.
4. Při zařazení do studie budou moje osobní data uchována s plnou ochranou důvěrnosti dle platných zákonů ČR. Je zaručena ochrana důvěrnosti mých osobních dat. Při vlastním provádění studie mohou být osobní údaje poskytnuty jiným než výše uvedeným subjektům pouze bez identifikačních údajů, tzn. anonymní data pod číselným kódem. Rovněž pro výzkumné a vědecké účely mohou být moje osobní údaje poskytnuty pouze bez identifikačních údajů (anonymní data) nebo s mým výslovným souhlasem.
5. Porozuměl jsem tomu, že mé jméno se nebude nikdy vyskytovat v referátech o této studii. Já naopak nebudu proti použití výsledků z této studie.

Podpis účastníka: Podpis fyzioterapeuta

Datum: 1.4.2018 Datum: 7.4.2018

Příloha 3. Ověřený překlad Bibliografických údajů

Author's first name and surname: Štěpán Mikoška

Title of the Bachelor thesis: Most common injuries of an athlete in javelin throw: prevention and physiotherapy

Department: Department of Physiotherapy

Supervisor: PhDr. Petr Uhlíř, Ph.D.

Year of defence: 2018

Abstract: The Bachelor Thesis deals with asymmetrical overuse of the torso, as well as upper and lower extremitiesby javelin throwers.The thesis further describes the proper technique of javelin throwing, which is the key for an athlete to understand and prevent injuries. The final part of the thesis analyses the most common injuries in javelin throw, as well as their prevention and physiotherapeutic treatment.

Key words: javelin throw, injury, prevention, physiotherapy, autotherapy

I consent that this thesis be available for a loanfrom the library.

Překlad provedl dne 10. 4. 2018

Mgr. Ondřej KLABAL
tlumočník
jazyka anglického a španělského

Příloha 4. Ověřený překlad souhrnu

SUMMARY

Athletes often overuse theirmusculoskeletal system without doing necessarycorrective exercises. This can be seen in both amateur and professional sports. Some of the body structures are subject to overuse, which will at some point result in pain.

Javelin throw is one of the sports involving most strain to the body. In their training, javelin throwers should pay attention to the proper technique of javelin throw as it is a crucial element in injury prevention. In addition to other physical activities, javelin throwers should, as part of their training,also throw with their other arm, do corrective exercises and let the body regenerate.

The most common injuries in the elbow area include medial epicondylitis, valgus extension overload and UCL lesions. Injuries in the shoulder area are caused by changes in the biomechanics of the shoulder, and includea shoulder impingement syndrome, rotator cuff lesions or SLAP lesions. Less frequent injuries in lower extremities include lateral ankle injuries, ACL lesions and femoroacatabular impingement. Hyperextension and rotation strain may resultin the spondylolysis in the lumbar area.

The aim of this Bachelor Thesis is to discuss the most common injuries suffered by javelin throwers, and their mechanisms. Understanding the proper javelin throw technique should help the therapist implement an appropriate prevention and rehabilitation programme for javelin throwers.

Překlad provedl dne 10.4.2018

Mgr. Ondřej KLABAL
překladatel
tlumočník
jazyka anglického a španělského