UNIVERZITA PALACKÉHO V OLOMOUCI
FAKULTA ZDRAVOTNICKÝCH VĚD
Ústav fyzioterapie

Marie Magdalena Pročková

Současné (EBM) poznatky o „tenisovém lokti”

Bakalářská práce

Vedoucí práce: Mgr. Iveta Lerchová

Olomouc 2012

Anotace

Název práce: Současné (EBM) poznatky o „tenisovém lokti"

Název práce v AJ: Current (EBM) knowledge about "tennis elbow"

Datum zadání: 2012-01-27

Datum odevzdání: 2012-05-04

Vysoká škola, fakulta, ústav: Univerzita Palackého v Olomouci, Fakulta zdravotnických věd, Ústav fyzioterapie

Autor práce: Pročková Marie Magdalena

Vedoucí práce: Mgr. Iveta Lerchová

Oponent práce: Bc. Naděžda Calabová

Abstrakt v ČJ: Cílem této práce je prezentovat souhrn informací o tenisovém lokti. V práci jsem uvedla informace o entezopatiích, epidemiologii, patogenezi a diagnostice tenisového lokte, rizikových faktorech a preventivních opatřeních. Hlavní část jsem věnovala možnostem konzervativní a operační terapie.

Abstrakt v AJ: The aim of this thesis is to present a summary of information concerning tennis elbow. In the thesis I mentioned facts about enthesopathies, pathogenesis and diagnostic of tennis elbow, risk factors and prevention. I dedicated the main part of the thesis to opportunities of conservative and operative treatment.

Klíčová slova v ČJ: tenisový loket, epikondylitida, epikondylozis, entezopatie laterální, tendinopatie

Klíčová slova v AJ: tennis elbow, epicondylitis, epicondylosis, lateral enthesopathy, tendinopathy

Rozsah: 73 stran

Prohlašuji, že jsem bakalářskou práci zpracovala samostatně pod vedením Mgr. Ivety Lerchové a v referenčním seznamu jsem uvedla všechny použité bibliografické a elektronické zdroje.

V Olomouci dne 3.5.2012 Podpis: ……..

Děkuji Mgr. Ivetě Lerchové za odborné vedení, podporu a cenné rady, které mi poskytla při zpracování bakalářské práce.

Obsah

ÚVOD 8

1 ENTEZOPATIE 9

1.1 Enthesis 9

1.2 Entezopatie 9

2 BOLEST 11

2.1 Hodnocení bolesti 11

3 TENISOVÝ LOKET 13

3.1 Epidemiologie 13

3.2 Patogeneze 14

3.3 Diagnostika 15

3.4 Diferenciální diagnostika 16

3.5 Zobrazovací metody 17

3.5.1 Magnetická rezonance 17

3.5.2 Ultrazvuk 17

3.5.3 Termometrie 18

3.6 Rizikové faktory 18

3.6.1 Vnější rizikové faktory 18

3.6.2 Vnitřní rizikové faktory 19

4 TERAPIE 20

4.1 Konzervativní terapie 20

4.1.1 Farmakologická terapie 20

4.1.1.1 Nesteroidní antiflogistika 20
4.1.1.2 Kortikoidy 21
4.1.1.3 Botulinum toxin A 23
4.1.1.4 Další farmakologická terapie 23
4.1.2 Manuální terapie 24
4.1.2.1 Mobilizace loketního kloubu při pohybu 25
4.1.2.2 Mobilizace krční páteře 26
4.1.2.3 Mobilizace zápěstí 27
4.1.2.4 Terapie měkkých tkání 27
4.1.2.4.1 Fyzioterapie dle Cyriaxe 27
4.1.2.4.2 Augmented soft tissue mobilization 28
4.1.3 Posilovací a strečinkový program 29
4.1.3.1 Posilovací program 29
4.1.3.2 Strečinkový program 31
4.1.4 Tejpování 32
4.1.5 Ortotika 33
4.1.6 Akupunktura 33
4.1.7 Fyzikální terapie 35
4.1.7.1 Kryoterapie 35
4.1.7.2 Ultrazvuková terapie 35
4.1.7.2.1 Ultrazvuk s nízkými intenzitami 35
4.1.7.2.2 Kontinuální a pulzní ultrazvuk 36

4.1.7.2.3 Pulzní ultrazvuk a cvičení ... 37
4.1.7.3 Laserová terapie ... 38
4.1.7.4 Terapie rázovou vlnou ... 38
4.1.7.5 Elektromagnetické pole ... 39
4.1.8 Klidový režim ... 39
4.2 Operační terapie ... 39
4.2.1 Otevřená operační léčba ... 40
4.2.2 Perkutánní operační léčba ... 41
4.2.3 Artroskopická operační léčba ... 41
5 PREVENCE ... 43
6 DISKUZE ... 44
ZÁVĚR ... 51
REFERENČNÍ SEZNAM ... 53
SEZNAM ZKRATEK ... 67
PŘÍLOHY ... 68
SEZNAM PŘÍLOH ... 73

ÚVOD

Tenisový loket je širokou veřejností primárně spojován s raketovými sporty a často se o něm mluví ve spojitosti s vrcholovými tenisty. Mě zajímala epidemiologie, patogeneze, diagnostika a především terapie tohoto syndromu, a to z hlediska medicíny založené na důkazech (anglicky Evidence – based medicine, dále jen EBM).

Na tyto otázky jsem hledala odpovědi v odborných publikacích a internetových databázích s recenzovanými články. Mnou zadávaná klíčová slova byla tenisový loket, tennis elbow, epicondylitis, epicondylosis, lateral enthesopathy a tendinopathy. Dále jsem vyhledávala podklady podle potřeby ke zodpovězení dalších otázek, které vyvstaly v průběhu tvorby práce. Pro výraz tennis elbow nabízí databáze PubMed 1419 článků, Google Scholar 42000 článků, ProQuest 39086 článků, ScienceDirect 3874 články, MEDLINE 94 články a TripDatabase 285 článků. Články jsem vyhledávala v období od 30. 10. 2011 do 29. 4. 2012. Celkem jsem využila 79 zdrojů. Ostatní se buď tématu netýkaly, nebo byly nedostupné. Z českých zdrojů jsem čerpala minimálně, většinou se totiž touto tématikou zabývají příliš obecně, a proto jsem je nevyužila. Použité články jsou většinou v anglickém jazyce, pouze 2 články jsou ve francouzštině. Knižních titulů jsem využila 7, z toho 3 české.

Pro tenisový loket není v literatuře jednotný odborný termín. Používané pojmy jsou epicondylitis lateralis, epicondylosis, epicondylalgia, enthesopathy a tendinopathy. Pro přehlednost práce jsem tedy popisovala toto onemocnění pouze jako tenisový loket.

1 ENTEZOPATIE

1.1 Enthesis

Enthesis (řecky úpon) představuje oblast, kde se šlacha, ligamentum nebo kloubní pouzdro připojuje ke kosti (Benjamin et al., 2004, s. 3306). Úpon šlachy na kost se vyznačuje komplexní kompozicí, strukturou a mechanickými vlastnostmi, které efektivně zajišťují přenášení sil ze šlach na skelet. Díky své složitosti však nepředstavuje snadnou oblast pro hojení (Thomopoulos, 2010, s. 35 - 37).

Na přechodu svalových vláken do šlachy přechází vmezeřené vazivo kosterního svalu do vmezeřeného vaziva šlach. Šlacha se spojuje buď s periostem nebo přímo s kostní kompaktou (Dylevský, 2009, s. 212).

Pojem enthesis zahrnuje (Koudela, 2002, s. 9):

a) úponovou část šlachy,
b) úponovou část kosti,
c) interponovanou hyalinní chrupavku,
d) peritenonium, které plynule přechází do perichondria a periostu,
e) přídatné útvary (např. burzy, sezamské kůstky).

Dylevský rozlišuje v rámci úponu šlachy na kost čtyři zóny (Dylevský, 2009, s. 212):

a) šlachovou zónu s kolagenními vlákny,
b) zónu s nemineralizovanou vazivovou chrupavkou,
c) zónu mineralizované chrupavky,
d) zónu zanořování do kosti.

1.2 Entezopatie

Entezopatie jsou onemocnění, kdy dochází k patologickým změnám vznikajících opakovaným mechanickým zatěžováním šlach a svalových úponů na kost (Gallo, 2011, s. 177). V běžném životě se entezopatie objevují při vykonávání nezvyklých činností vyžadujících zvýšenou sílu nebo repetitivní pohyby, kdy dojde k nárazovému přetížení dosud nepříliš využívaných a atrofických šlach (Orchard, 2006, s. 1).

Chronické přetěžování úponů může mít za následek akutní zánětlivou reakci šlach (tendinitis), šlachových pochev (tendovaginitis) a úponů (entesitis). V případě dalšího zatěžování mohou obtíže přejít do chronické fáze s mírnějšími, ale dlouhodobými bolestmi (Novotný, 2011, s. 1).

2 BOLEST

Bolest je nejvýraznějším symptomem tenisového lokte (Walz et al., 2010, s. 170, 171). Typicky je lokalizována na laterální části loketního kloubu a její intenzita roste při pohybech v zápěstí (Waugh in González – Iglesias et al., 2011, s. 635). Hodnocení bolesti slouží při diagnostice onemocnění i při evaluaci aplikované terapie (Stasinopoulos, Johnson, 2004, s. 675, 676).

Bolest v dnešní době představuje komplexní subjektivně vnímaný fenomén. Míra bolesti je dána faktory jako jsou intenzita, kvalita a trvání bolesti (Merskey, Bogduk in Asmundson, Norton et Norton, 1999, s. 98). Vnímání bolesti je výsledkem komplexních interakcí mezi senzorickými, emocionálními a behaviorálními faktory (Hudspith, Siddall et Munglani, 2006, s. 1).

Existují různé typy bolesti. Ty se mohou vyvíjet a přecházet jeden ve druhý. Je to akutní bolest, perzistující, neboli chronická a rekurentní bolest (Taylor et al., 2010, s. 5).

2.1 Hodnocení bolesti

Bolest je subjetivní vjem, a proto je její hodnocení značně obtížné. Vnímání bolesti je velmi individuální, závisí mimo jiné na sociálním postavení, psychickém stavu a liší se i mezi rasami. Pro zhodnocení bolesti bylo vytvořeno množství stupnic, z nichž nejpoužívanější je vizuální analogová škála (dále jen VAS) (Joshi, 2006, s. 335).

VAS představuje 100 mm dlouhou linii, na které pacienti udávají míru bolesti v rozmezí žádná bolest (0) – nesnesitelná bolest (100). VAS je jednoduchá, spolehlivá, validní škála s velkým rozpětím stupnice. Proto je optimální při zhodnocení závažnosti nebo intenzity bolesti (Bodian et al., 2001, s. 1356).

Pro měření bolesti a disability předloktí u pacientů s tenisovým loktem byl vytvořen speciální dotazník s anglickým názvem Patient – Rated Tennis Elbow Evaluation (dále jen PRTEE). Hodnocení probíhá na vizuální numerické škále se stupnicí 0 – 10. Oproti VAS jsou zde hodnoty odděleny (Chung, Wiley, 2010, s. 2).

Bolest se na PRTEE hodnotí 5 otázkami, specifické aktivity 6 otázkami a běžné aktivity 4 otázkami. Škály lze vyhodnocovat zvlášť i dohromady. Při hodnocení bolesti i funkce se rozpětí škály zvětší na 0 – 100 (MacDermid, 2007, s. 3 – 5).

Palpační bolestivost lze hodnotit tlakovým algometrem. Měří se tak minimální síla potřebná pro vyvolání bolestivého vjemu (González – Iglesias et al., 2011, s. 636).

3 TENISOVÝ LOKET

Tenisový loket byl popsán Morrisem v roce 1882 jako postižení související s bekhendovým úderem (Jobe in Faro, Wolf, 2007, s. 1271). Je to entezopatie postihující úpon extenzorů zápěstí, především musculus (dále jen m.) extensor carpi radialis brevis (dále jen ECRB). V akutní fázi je charakteristický intenzivní bolestí vycházející z nebo blízko oblasti extenzorového úponu a bolestí při rezistované extenzi zápěstí (Murtagh in Green et al., 2008, s. 2). Chronickou fázi dále provází palpační bolestivost nad štěrbinou humeroradiálního kloubu a nad cirkumferencí hlavičky radia a hypotrofie extenzorů zápěstí a ruky. Po aplikaci kortikoidů se objevuje i hypotrofie a depigmentace kůže v místě laterálního epikondylu (Koudela, 2002, s. 38).

Bolest může vzniknout náhle nebo se rozvíjí pozvolně a šíří se na paži a předloktí. Snižuje se svalová síla a pacient je omezován v pracovní i sportovní činnosti (Jayanthi, 2011, s. 2).

3.1 Epidemiologie

Tenisový loket je dle Schneidera nejčastější entezopatií loketního kloubu a druhou nejčastější entezopatií po postižení m. supraspinatus. Průměrný věk výskytu je 43 let, kdy onemocnění se neobjevuje před 10. rokem, jen zřídka vzniká po 50. roce života a postihuje stejnou měrou ženy i muže (Koudela, 2002, s. 7). Finská studie z roku 2006, zahrnující subjekty ve věku 30 – 64 let, však zaznamenala nejvyšší prevalenci onemocnění mezi 45 – 54 lety, s vyšším výskytem u žen (Shiri et al., 2006, s. 1065). V Anglii tenisový loket postihne ročně čtyři osoby z tisíce (Hamilton in Walker – Bone et al., 2003, s. 189).

Tenisový loket se nejčastěji vyskytuje mezi pracovníky provádějícími velké množství repetitivních pohybů (Feuerstein; Dimberg in González – Iglesias, 2011, s. 635). Toto onemocnění je také často spojováno se sportovními aktivitami. Tenisový loket prodělá až 50 % osob provozujících tzv. raketové sporty (Nirschl et al.; Maylack in González – Iglesias, 2011, s. 635). Jeho velká prevalence je i u lezců (Bollen; Rooks et al. in González – Iglesias, 2011, s. 635). Protože jsou extenzorové šlachy neustále zapojeny i při hře na nejrůznější hudební nástroje (např. klavír, housle, violoncello a harfa), je tenisový loket velmi rozšířen také mezi hudebníky (Guidi et al., 2008, s. 136).

Podle Shiriho et al. bývají postižení úponů laterálního epikondylu stejně častá jako postižení v oblasti mediálního epikondylu humeru (Shiri et al., 2007). Výsledky japonské studie na vzorku 209 kuchařů ovšem ukazují častější výskyt tenisového (22 %) než golfového lokte (3 %) (Ono et al., 1998).

3.2 Patogeneze

Entezopatie jsou onemocnění multifaktoriální a na jejich vzniku se podílejí faktory zevní i vnitřní. Nejčastěji uváděným zevním faktorem je chronické přetížení nebo nadměrná jednorázová zátěž. Důležitým vnitřním faktorem je cévní zásobení v místě poškození (Gallo, 2011, s. 177).

Názory na patogenezi tenisového lokte jsou různé. Dle Cyriaxe je nejpravděpodobnější příčinou vzniku klasického tenisového lokte natržení mezi úponem šlachy ECRB a laterálním epikondylem s následnou periostitidou (Cyriax in Koudela, 2002, s. 8). Ze zánětlivé teorie, ke které se přikláněla většina starších autorů, vycházel také původní název onemocnění – epicondylitis lateralis humeri (Kraushaar, Nirschl, 1999, s. 259).

Přestože je termín epikondylitida nebo tendinitida stále velmi často používán, nebyly u operovaných pacientů s chronickou formou tenisového lokte histologicky prokázány žádné zánětlivé markery (Potter et al. in Boisaubert et al., 2004, s. 347). Histopatologicky jde spíše o fibroblastickou a vaskulární odpověď organizmu než o zánět, proto řada autorů popisuje tenisový loket jako tendinopatii nebo entezopatii (Nirschl in Kraushaar, Nirschl, 1999, s. 259, 260).

Další teorie vzniku tenisového lokte pracují s vlivem plíživých zlomenin laterálního epikondylu vznikajících působením přetížení, s vlivem hypertrofie synoviální řasy humeroradiálního kloubu, chondromalacie hlavičky radia, metabolického onemocnění, s mikrotraumatickým původem nebo s vlivem tvarových odchylek kostí (Koudela, 2002, s. 7, 8).

Koudela však na základě svých výzkumů nepřikládá synoviální řase humeroradiálního kloubu při vzniku tenisového lokte význam a naopak za relevantní považuje mediální zkosení laterálního epikondylu a prominenci hlavičky radia (Koudela, 2002, s. 15, 19). Dále uvádí, že v oblasti hlavičky radia vzniká při rezistované pronaci impingement syndrom a ten se u predisponovaných osob zvětšuje. Jeho tvrzení podporuje rozsáhlá práce Nirschla, který prokázal, že v důsledku

mediálního zkosení laterálního epikondylu humeru v pronaci předloktí a tzv. “fulcrum efektu”, jenž je vyvolán prominující hlavičkou radia, dochází stresovým přetížením (opakované pronačně – supinační pohyby vykonávané často silou proti odporu) k mechanickému poškození a traumatizaci především začátku ECRB, který nejtěsněji naléhá na hlavičku radia. Jako reakce na mechanické poškození mohou sekundárně vznikat zánětlivé změny (Koudela, 2002, s. 9).

3.3 Diagnostika

Diagnostika tenisového lokte probíhá většinou na základě anamnézy, popisu subjektivních obtíží pacienta a klinického vyšetření (Jayanthi, 2011, s. 2). Z hlediska anamnézy jsou podstatné údaje o pravidelné jednostranné fyzické zátěži, charakteru zaměstání pacienta a nástupu obtíží (van Rijn et al., 2009, s. 528 - 530).

Nálezy při vyšetření (Koudela, 2002, s. 37):

a) loketní kloub v úlevové pozici – v semiflexi a středním postavení,
b) mírný otok v oblasti origa extenzorů,
c) lehce zvýšená teplota kůže v dané lokalizaci, někdy hyperalgezie kůže,
d) ventrální část laterálního epikondylu je výrazně palpačně bolestivá,
e) aktivní hybnost většinou není omezena, v krajních polohách může být bolestivost,
f) pasivní hybnost bývá zachována, krajní polohy jsou bolestivé, obzvlášť současná flexe zápěstí, pronace a hyperextenze lokte.

Vyšetření zahrnuje také specifické zátěžové testy, a to:

a) stres test pro třetí prst,
b) stres test zápěstí,
c) test židle (Haker in Bisset et al., 2006, s. 1).

Z nich je nejvýznamnější stres test třetího prstu. Provádí se při extendovaném a pronovaném předloktí. Pacient extenduje třetí prst a terapeut mu klade odpor. Pociťuje – li pacient bolest v oblasti laterálního epikondylu, která se šíří descendentně podél extenzorů, je test pozitivní (Haker, Lundeberg, 1991, s. 115).

3.4 Diferenciální diagnostika

Tenisový loket je potřeba odlišit od jiných onemocnění, jejichž symptomy jsou podobné, ale příčina a léčba je rozdílná. Diferenciální diagnostika zahrnuje syndrom radiálního tunelu, fraktury, intraartikulární patologii a bolest vztahující se k cevrikobrachiálnímu syndromu nebo k poranění ostatních kloubů horní končetiny (Faro, Wolf, 2007, s. 1272).

Supinátorový syndrom neboli syndrom radiálního tunelu je způsoben útiskem nervus (dale jen n.) interosseus posterior (Walrod, 2011, s. 1). Provází jej parestezie nebo dysestezie akra. Ty se u tenisového lokte nikdy nevyskytují. Citlivost je distálněji od laterálního epikondylu, v průběhu n. radialis. V pozdějších stádiích se mohou objevit i senzitivní a motorické výpadky (Qureshi, Stanley, 2006, s. 369).

Při cervikobrachiálním syndromu je bolest převážně reflexního původu a vyzařuje do celé horní končetiny. Dále se mohou objevit parestezie, dysestezie, vegetativní změny a poruchy trofiky. Anamnesticky jsou relevantní opakované funkční bloky krční páteře. Palpační bolestivost loketního kloubu je spíše v oblasti za laterálním epikondylem, není jasně ohraničena a neustupuje v klidu. Termografické vyšetření nezobrazuje tepelné změny oproti kontralaterální straně a je–li onemocnění doprovázeno kořenovým drážděním, jsou pozorovány teplotní rozdíly po celé projekční oblasti na horní končetině s maximem na akru (Aynesworth, 1940, s. 725 - 738).

Bolest laterálního epikondylu může být myofasciálního původu a to díky spoušťovým bodům (anglicky trigger points, dále jen TrPs) především v m. supinator. Bolest je klidová i zátěžová, přenáší se na laterální epikondyl a často také na zadní část základního článku palce (Travell, Simons et Simons, 1998, s. 728). Další TrPs, které vedou k symptomům tenisového lokte, se mohou nacházet v extenzorech zápěstí, m. brachioradialis, distální části m. triceps brachii a v m. anconeus. TrPs mohou být přítomny i v m. biceps brachii a m. brachialis, ty ale nevedou k bolesti laterálního epikondylu (Anliker, 2007, s. 1; Travell, Simons et Simons, 1998, s. 728). TrPs v m. biceps brachii způsobují primárně bolesti přední části ramenního kloubu a loketní jamky (Davies, Simons et Davies, 2004, s. 102).

Další afekce, které je nutno vzít v úvahu, jsou (Koudela, 2002, s. 39):

a) poúrazové tenisové lokty (např. po ruptuře postranních vazů nebo origa extenzorů, po abrupci laterálního epikondylu),

b) generalizované entezopatie provázející zánětlivá, metabolická a degenerativní onemocnění (revmatoidní artritida, dna, diabetes mellitus, artróza),

c) intraartikulární tělíska (kloubní myšky).

3.5 Zobrazovací metody

Tenisový loket je většinou diagnostikován na základě klinického vyšetření. Pro ověření diagnózy při neobvyklých nebo sporných symptomech, pro určení stupně poškození šlachy, pro rozlišení přidružených abnormalit a pro plánování operace je však možno využít zobrazení magnetickou rezonancí (dále jen MR), ultrazvukem nebo termometrií (Waltz et al., 2010, s. 171; Koudela, 2002, s. 41).

3.5.1 Magnetická rezonance

Při vyšetření MR má pacient položenou horní končetinu v abdukci, s extenzí v loketním kloubu a se supinací předloktí. Limitace končetinového vyšetření MR představuje zmenšené zobrazené pole, ve kterém může být obtížné rozlišit zároveň tuberositas radii a linii loketního kloubu. Na snímku MR zdravého úponu extenzorového svalstva jsou vertikálně orientovány struktury vycházející od laterálního epikondylu, šlachy jsou uniformně hyposignální. Na snímku MR tenisového lokte jsou patrná hypersignální ložiska představující intramuskulární otok m. extensor carpi radialis longus a ECRB (Waltz et al., 2010, s. 171 - 174).

3.5.2 Ultrazvuk

Ultrazvuk je pro svoji 80% senzitivitu a 50% specifitu velmi vhodnou volbou pro vyšetření tenisového lokte (Connell et al. in Waltz et al., 2010, s. 175, 176). Oblast laterálního epikondylu je snímána transverzálně i longitudinálně. Vyšetřovaný loketní kloub je v 90° flexi, použitá frekvence je 5 – 12 MHz a vyšší. Ultrazvukem lze zobrazit celou extenzorovou šlachu od muskulotendinózního spoje až po úpon na epikondyl (Jaén – Díaz et al., 2010, s. 1718). Úpon nepoškozených extenzorů představuje souvislý svazek longitudinálně uložených vláken. Tendinopatie se

projevuje zvětšením šlachy a heterogenitou, natržení šlachy je znázorněno jako hypoechogenní oblast. Dále mohou být patrné kalcifikace a tekutina v okolí (Waltz et al., 2010, s. 175, 176).

3.5.3 Termometrie

U tenisového lokte se teplota v oblasti extenzorového úponu zvyšuje. Koudela uvádí, že při chronické formě onemocnění je nad kůží ventrální plochy epikondylu patrné emisní ložisko. Jako významný rozdíl teploty oproti kontralaterální straně přitom udává 0,8 – 1°C (Koudela, 2002, s. 41).

3.6 Rizikové faktory

Ženy všeobecně trpí obtížemi muskuloskeletálního systému častěji než muži. Walker – Bone et al. se domnívají, že tento výsledek může být ovlivněn také faktem, že ženy při obtížích vyhledají lékaře častěji než muži. Nicméně je podle nich pravděpodobné, že jsou ženy vůči vnějším i vnitřním faktorům způsobujícím muskuloskeletální bolest citlivější (Walker – Bone et al., 2003, s. 185 - 199).

3.6.1 Vnější rizikové faktory

Zevní faktory zahrnují např. dlouhotrvající nefyziologické nastavení postury, nevyhovující pracovní prostředí (Helliwell, 2003, s. 2), pohyby kombinující sílu, vysokou frekvenci a opakované pohyby (Walker – Bone et al., 2003, s. 193). Studie z roku 2002 hodnotila vliv fyzických a psychických faktorů na vznik tenisového lokte. Podle ní roste u žen riziko tohoto onemocnění se zvýšenou denní expozicí práce, při které mají horní končetiny zvednuté před tělem nebo flektované a také při repetitivních pohybech předloktí. Ze 109 postižených žen 7 % udalo v dotazníku práci s vibrujícím nástrojem trvající déle než čtvrtinu pracovní doby. U mužů naopak roste riziko při provádění precizních pohybů a také při práci s dlouhodobě flektovaným předloktím. Práce s vibrujícími nástroji riziko u mužů signifikantně nezvyšuje (Haahr, Andersen, 2003, s. 326).

Francouzská studie z roku 2010 porovnávala fibrokartilaginózní svalové úpony, mezi nimi i úpon extenzorů na laterální epikondyl humeru, z kosterních pozůstatků 367 mužů zemřelých od 18. do 20. století. Údaje o věku, pohlaví a zaměstnání zemřelých byly zachovány. Z hodnocení makroskopických změn na skeletu vyplývá,

že entezopatie se vyskytují daleko více u mužů pracujících s těžkým nákladem a vyvíjejících značnou sílu, jako jsou řezníci a zedníci, než u nemanuálně pracujících, např. úředníků (Villotte et al., 2010, s. 228). Vyšší riziko tenisového lokte je i u pracovníků na montážní lince, lesníků a kuchařů (Walker – Bone et al., 2003, s. 193). Pouze jedna švédská studie nenalezla riziko vzniku tenisového lokte spojené s fyzicky namáhavou prací (Bystrom et al. in Walker – Bone et al., 2003, s. 193). Psychosociální faktory jsou objektivně obtížně zhodnotitelné, pro jejich určení totiž neexistují žádné standardizované metody (Walker – Bone et al., 2003, s. 196). Přesto podle Haahra a Andersena roste u žen riziko tenisového lokte se zhoršujícím se sociálním zázemím v zaměstnání (Haahr, Andersen, 2003, s. 326).

3.6.2 Vnitřní rizikové faktory

Vliv na vznik tenisového lokte má pohlaví, věk, váha i lateralita. Větší výskyt muskuloskeletálních onemocnění je sice zaznamenám u žen (Walker – Bone et al., 2003, s. 191), ale postižení tenisovým loktem je u obou pohlaví rovnocenné a nejčastější je v období páté dekády (Koudela, 2006, s. 7). Riziko muskuloskeletálních poruch roste také s vyšší hodnotou body mass indexu (Mäkelä et al., 1993, s. 558) Z hlediska laterality je tenisový loket častější u dominantní končetiny (Moore in Walker – Bone et al., 2003, s. 192).

4 TERAPIE

Terapie v akutní fázi onemocnění má za cíl (Becker, Krahl in Koudela, 2002, s. 45):

a) odstranit bolest,
b) co nejlépe podpořit lokální hojivé procesy,
c) předejít omezení funkce nebo vzniku poruchy,
d) zamezit přechodu do chronické fáze.

U tohoto onemocnění se dá očekávat spontánní uzdravení mezi 8 – 12 měsíci (Hohl; Goldie in Svernlöv, Adolfsson, 2001, s. 328; Cyriax, 1936, s. 921). V mnoha případech k tomu ovšem nedochází, a proto bývá terapie často indikována (Hertling, Kessler in Svernlöv, Adolfsson, 2001, s. 328).

4.1 Konzervativní terapie

Konzervativní terapie tenisového lokte bývá v akutní fázi nejčastější. Zahrnuje klidový režim, polohování končetiny v elevaci, užívání orálních nesteroidních protizánětlivých léků (anglicky non-steroidal anti-inflammatory drug, dále jen NSAID), injekce kortikosteroidů, aplikaci kompresí, chladných obkladů (pro lokální vazokonstrikci a analgezii), dále fyzikální terapii, dlahování a fyzioterapii. Pacienti s tenisovým loktem nereagujícím na konzervativní léčbu déle jak 6 měsíců často podstupují operační léčbu (Kraushaar, Nirschl, 1999, s. 273; Walz et al., 2010, s. 176).

4.1.1 Farmakologická terapie

V rámci farmakoterapie jsou při léčbě tenisového lokte využívány převážně orální NSAID a injekce kortikoidů. Novější studie zkoumají účinky botulinum toxinu A (dale jen BTA), nitroglycerinu a autologní plazmy s trombocyty (Orchar, Kontouris, 2011, s. 1, 2).

4.1.1.1 Nesteroidní antiflogistika

Léčba pomocí NSAID stále zůstává dle Kraushaara a Nirschla jednou z nejvyužívanějších, přestože nebylo prokázáno, že by měly tyto látky specifický efekt na funkci fibroblastů nebo na hojení šlachy. Nicméně jsou orálně užívaná antiflogistika výhodná pro svůj analgetický účinek a jako inhibitory zánětu okolní

tkáně (Kraushaar, Nirschl, 1999, s. 273). Studie efektu indometacinu na lidský fibroblast in vitro ukázala, že po repetitivním protahování tkáně produkovaly fibroblasty prostaglandin E2. Indometacin produkci prostaglandinu E2 inhiboval, což bylo vyhodnoceno jako prospěšný efekt. Na druhou stranu se inhibovala i syntéza DNA, což by mohlo působit nepříznivě v proliferační fázi procesu hojení. Naopak na remodelační fázi hojení má pozitivní vliv syntéza proteinů fibroblasty, kterou indometacin zvyšuje (Almekinders et al. in Kraushaar, Nirschl, 1999, s. 273).

Při porovnání iontoforeticky aplikovaných NSAID s placebem byla po ukončení terapie shledána výrazně menší bolest u pacientů s NSAID. U této skupiny také více pacientů udávalo po skončení léčby žádný nebo jen mírný funkční impairment (Grossi et al. in Bisset et al., 2005, s. 416).

Přesto, že dlouhodobý efekt terapie NSAID nebyl zkoumán, teoreticky má tato léčba podle Orchardova zhodnocení škodlivý vliv na hojení šlachy (Orchard, Kontouris, 2011, s. 2).

4.1.1.2 Kortikoidy

Glukokortikoidy jsou využívány především pro protizánětlivý a imunosupresivní účinek kortikoidů, tedy syntetických látek stejné struktury jako mají kortikosteroidy (hormony kůry nadledvin). Na pohybový a pojivový systém přitom mohou mít nežádoucí účinky v rámci vzniku steroidní myopatie, rozvoje osteoporózy a potlačení fibroblastických procesů. Zpomaluje se tím hojení ran a kůže a podkoží atrofuje (Marek, 2002, s. 2 - 16).

Glukokortikoid využívaný v terapii entezopatií je kortizon. Navzdory rozšířenému názoru, že jeho injekce jsou bezpečné a efektivní, Almekinders shledal pouze tři studie z osmi, které prokázaly pozitivní dlouhodobý účinek této léčby. Početné studie naopak spojují intratendinózní injekce kortikoidů s nepříznivým efektem, např. s rupturou šlachy (Almekinders in Kraushaar, Nirschl, 1999, s. 273).

Další studie hodnotila výstup terapie šedesáti pacientů s entezopatií mediálního epikondylu humeru. Byla jim aplikována jedna injekce lidokainu a kortizonu nebo injekce lidokainu a fyziologického roztoku (placebo). Po šesti týdnech zaznamenali pacienti po injekci s kortizonem zmírnění bolesti, v období od tří měsíců do jednoho roku ale nebyl efekt kortizonu v porovnání s podaným placebem lepší (Stahl, Kaufman

in Kraushaar, Nirschl, 1999, s. 274). Tato léčba by tedy měla fungovat jako podpůrná a ne pouze jako jediná terapie (Leadbetter in Kraushaar, Nirschl, 1999, s. 274).

Na čistě krátkodobý efekt kortikoidových injekcí poukazuje také studie porovnávající rozdílné druhy léčby tenisového lokte u 185 pacientů. První skupina o 62 pacientech byla léčena maximálně třemi injekcemi kortikoidů (lidokain a triamcinotoneacetonid) v průběhu šesti týdnů. Fyzioterapii podstoupili 64 pacienti (druhá skupina), a to v 6 týdnech 8x. Léčba zahrnovala ultrazvuk, hlubokou třecí masáž, progresivní strečink extenzorů předloktí a zápěstí a cvičební program pro udržení kondice svalů. Čistě klidový režim podstoupilo 59 pacientů (třetí skupina). Ti mohli v případě potřeby užít paracetamol, popřípadě NSAID. Zhodnocoval se subjektivní vjem pacientů, progrese bolesti v průběhu dne, nebolestivý rozsah funkčních schopností, nebolestivá síla stisku, maximální síla stisku a palpační bolestivost extenzorového úponu na laterální epikondyl. Toto hodnocení proběhlo v intervalu 6, 12, 26 a 52 týdnů. Po šesti týdnech byl zaznamenám úspěch u 92 % pacientů z první skupiny, 47 % ze druhé a 32 % ze třetí skupiny. Po 50 týdnech bylo úspěšných 69 % z první, 91 % ze druhé a 83 % ze třetí skupiny (Smidt et al., 2002, s. 657 - 661).

Z dlouhodobého hlediska ukazuje značně slabé výsledky v terapii kortikoidy v porovnání s fyzioterapií a klidovým režimem i studie Bisseta et al. z roku 2006. Fyzioterapie byla navíc účinnější i v krátkodobém měřítku, a to oproti klidovému režimu. Po 52 týdnech nebyl mezi těmito dvěma přístupy prokázán žádný rozdíl, výsledek byl u obou skupin velmi úspěšný. Pacienti léčení fyzioterapeutickými metodami ovšem méně vyhledávali přídatnou analgetickou léčbu, jako jsou např. NSAID (Bisset et al., 2006, s. 1 – 5).

Lokální aplikce kortikoidů iontoforézou neposkytovaly v porovnání s placebem větší úlevu od bolesti po 3 ani 6 měsících (Runeson, Haker in Bisset et al., 2005, s. 416). Nirschl v podobné studii zaznamenal signifikantní rozdíl ve prospěch kortikoidů pouze po 2 dnech. Po měsíci už nebyl mezi placebo skupinou a skupinou léčenou kortikoidy žádný rozdíl (Nirschl et al. in Boisaubert et al., 2004, s. 349).

4.1.1.3 Botulinum toxin A

První zmínky o léčbě tenisového lokte BTA jsou z roku 1997 a podle nedávných studií jsou výsledky podobné těm u léčby operační (Morré et al.; Keizer et al. in Placzek et al., 2007, s. 259).

Úspěšnost léčby chronického tenisového lokte injekcemi BTA byla zkoumána na 130 pacientech v Německu. Jedna injekce BTA byla aplikována 68 pacientům, 62 pacienti dostali injekci placeba. Lokalizace vpichu byla v oblasti laterálního epikondylu. Hodnocení proběhlo 4x v odstupu několika týdnů, a to pomocí klinického skóre bolesti a vizuální analogové škály. Dále se prováděl stres test extenze 3. prstu a zápěstí a měřila se síla stisku. Ve skupině léčené BTA byl klinický nález oproti druhé skupině signifikantně lepší, a to od 2. týdnu od aplikace injekce. Zlepšení bylo zaznamenáno i v subjektivním hodnocení pacientů. Síla stisku se zvýšila u obou skupin - v tomto směru mezi nimi nebyl žádný významný rozdíl. Očekávaným vedlejším efektem byla oslabená rezistovaná extenze 3. prstu, což se ovšem po 18 týdnech upravilo (Placzek et al., 2007, s. 256 - 258). Úspěšnost injekcí BTA potvrzuje i japonská studie (Wong et al. in Orchard, Kountouris, 2011, s. 3).

Keizer et al. porovnávali u 40 pacientů léčbu BTA s tenotomií. Po 3, 6 a 12 měsících nebyly mezi skupinami pozorovány žádné signifikantní rozdíly (Kaizer et al. in Boisaubert et al., 2004, s. 351).

4.1.1.4 Další farmakologická terapie

Předpokládalo se, že dlouhodobý efekt na tenisový loket budou mít náplasti glyceril trinitratu (niroglycerin). Ten způsobuje lokální a systemickou vazodilataci a jeho aplikace přináší dlouhodobé účinky při entezopatii Achillovy šlachy. Podle studií ovšem dochází ke zlepšení subjektivních i objektivních příznaků spojených s tenisovým loktem pouze krátkodobě, a to na dobu maximálně 6 měsíců. Po 5 letech nejsou oproti fyzioterapeutické léčbě znatelné žádné výhody. Dlouhodobě nejsou patrné lepší výsledky ani v porovnání s placebem, nedochází ale, na rozdíl od kortizonu, k žádnému poškození (McCallum et al.; Paoloni et al. in Orchard, Kountouris, 2011, s. 2).

Další možnost terapie představují injekce autologní plazmy s trombocyty (anglicky platelet – rich plasma, dále jen PRP). Po odebrání pacientovy krve je vzorek odstředěn a nejtěžší vrstva plazmy, která má největší počet trombocytů, je oddělena

separačním gelem a injekčně vpravena do palpačně nejcitlivějšího místa nad epikondylem (Orchard, Kontouris, 2011, s. 3; Hechtman et al., 2010, s. 3). Při terapii injekcí PRP byla u 30 pacientů s entezopatií (21 tenisový loket a 8 golfových loktů) zaznamenána celková 90 % úspěšnost. Pouze 2 pacienti, oba závodní sportovci, neudávali po jednom měsíci ustoupení bolesti a zvolili operační léčbu. U 28 postižení ze 31 došlo mezi 1. a 25. měsícem od injekce k více jak 25 % redukci bolesti, přitom žádný z těchto pacientů v testovaném období nepodstoupil žádnou další léčbu kromě občasného užití aspirinu nebo NSAID. Nerozvinuly se ani žádné nežádoucí účinky jako záněty nebo neurovaskulární změny a nedošlo k prolongovanému zhoršení epikondylární bolesti. K úplnému odeznění bolesti ale u všech pacientů nedošlo, v průměru 75 % zaznamenávalo na VAS údaje 10 nebo 20 mm (Hechtman et al., 2010, s. 4 - 6). Dále existují studie shledávající PRP podstatně úspěšnější než terapii injekcí kortizonu, a to s dobrým hodnocením i dva roky po absolvované léčbě (Gosesns et al.; Peerbooms et al. in Orchard, Kontouris, 2011, s. 3). Přesto ještě nepanuje shoda, zlepšuje–li PRP signifikantně konzervativní terapii (Orchard, Kountouris, 2011, s. 3).

Nedávné studie se zabývaly působením periartikulární injekce sodium hyaluronatu. Ta přinesla větší efekt z hlediska ústupu bolesti než podané placebo (Petrella et al. in Orchard, Kontouris, 2011, s. 3). Úloze této látky na zlepšení hojení šlach nasvědčují i studie prováděné na zvířatech (De Wit et al.; Yagishita et al. in Orchard et al., 2011, s. 3).

4.1.2 Manuální terapie

Manuální terapie prováděná fyzioterapeutem je při léčbě muskuloskeletálních poruch jedním z podstatných prvků (Hing, Bigelow et Bremner, 2008, s. 144). Nejčastěji zvolenými technikami pro terapii entezopatií jsou mobilizace měkkých tkání a hloubková masáž (Rees, Wilson et Wolman, 2006, s. 12). Při terapii tenisového lokte byly zkoumány také účinky manipulační terapie krční páteře (Fernández – Carnero, Fernández – de – las – Peñas et Cleland, 2008, s. 675 – 680; Vincenzino, Collins et Wright, 1996, s. 69 – 73), zápěstí (Struijs et al., 2003, s. 608 – 615) a loketního kloubu (Vicenzino et al., 2001, s. 205 – 211).

4.1.2.1 Mobilizace loketního kloubu při pohybu

Mobilizace při pohybu (anglicky mobilization with movement = MWM) je systém intervencí manuální terapie vyvinutý Brianem Mulliganem. Kombinuje mobilizaci kloubu se současným fyziologickým pohybem v kloubu, který může být prováděn aktivně i pasivně (Miller, 1999, s. 1).

Vlivem této terapie na tenisový loket se zabývali Abbott, Patla a Jensen. Nejprve byl zjištěn pohyb, který u pacienta vyvolával bolest loketního kloubu (tzv. srovnávaný pohyb), dále se změřila síla nebolestivého stisku a maximální síla stisku. Terapeut následně aplikoval mediolaterální tlak na mediální stranu proximálního předloktí, zatímco pacient prováděl srovnávaný pohyb (viz příl. 1, s. 68). Jestliže po 4 opakováních nedošlo k ústupu bolesti, nebyli pacienti touto metodou dále léčeni. Ti pacienti, u kterých během 4 opakování MWM bolest ustoupila, provedli až 10 dalších srovnávaných pohybů při současné mobilizaci kloubu, přičemž nesmělo dojít k návratu bolesti. Stejné pohyby provedli pacienti i na nepostižené končetině a nakonec se znovu změřily hodnocené parametry. Z 25 zúčastněných pacientů jich na MWM pozitivně reagovali 23 a negativně 2. V průběhu terapie byla 92 % pacientů schopna bez bolesti provést pohyb, který pro ně byl předtím bolestivý. Po terapii došlo k signifikantnímu zvětšení nebolestivého stisku (o 17 %), síla maximálního stisku ale v průměru nevzrostla ani o 5 % (Abbott, Patla et Jensen, 2001, s. 163 – 167). Značný nárůst nebolestivého stisku byl zaznamenán také při porovnávání s kontrolní skupinou a aplikací placeba (Vicenzino et al., 2001, s. 209). V kontrastu s těmito studiemi je výzkum Stradforda et al., který naopak zaznamenal značné zvětšení maximální síly stisku a statisticky nevýznamné zvětšení nebolestivého stisku (Stradfor et al. in Abbott, Patla et Jensen, 2001, s. 163 – 167). Podle jiné studie lze touto terapií dosáhnout zlepšení nebolestivého stisku až o 50 N a to ihned v průběhu terapie. Tento efekt je po 4 sezeních trvalý (Vicenzino, Wright in Vicenzino et al., 2001, s. 206).

Kochar a Dogra na 46 pacientech porovnávali skupinu ošetřenou MWM a ultrasonoterapií se skupinou léčenou pouze ultrazvukem a s kontrolní skupinou. Po 3 měsících byly signifikantně lepší výsledky u bolesti a síly stisku ve prospěch skupiny s MWM. Ultrazvuková skupina zaznamenala oproti kontrolní skupině výraznější zmírnění bolesti, ale v síle stisku mezi nimi rozdíl nebyl (Kochar, Dogra in Boisaubert et al., 2004, s. 350).

Pravděpodobně nejvýznamnějším aspektem tohoto rychlého účinku je, že se typicky vyskytuje u chronických tenisových loktů nereagujících na jiné formy terapie (Vicenzino et al., 2001, s. 206). Přestože tyto výsledky nelze zobecnit, klinické zkušenosti a malé studie ukazují užitečnost MWM v rámci rehabilitace tenisového lokte (Mulligan, Stephens, Vicenzino et Wright in Abbott, Patla et Jensen, 2001, s. 167).

Mobilizace loketního kloubu má dopad i na ramenní kloub. Aplikací MWM u pacientů s unilaterálním tenisovým loktem došlo ke zvýšení zevní i vnitřní rotace v ramenním kloubu na postižené i nepostižené končetině (Abbott, 2001, s. 174, 175).

4.1.2.2 Mobilizace krční páteře

Přidání mobilizace krční páteře k lokální manuální terapii tenisového lokte vede k lepším výsledkům než aplikace manuální terapie pouze na oblast loketního kloubu. U pacientů, kteří podstoupili kombinaci těchto terapií, dochází oproti pacientům pouze po lokální terapii k výrazně většímu snížení bolesti, zvýšení nebolestivé síly stisku a ke zlepšení funkčnosti celé končetiny (Cleland, Flynn et Palmer in Vincenzino, Cleland et Bisset, 2007, s. 54).

Vlivem samotné mobilizace krční páteře na palpační citlivost, sílu stisku a termickou bolestivost u tenisového lokte se zabývali Fernández–Carnero, Fernández-de-las–Peñas a Cleland. Porovnávali okamžitý efekt nárazové manipulace a manuální intervence na úrovni 5. a 6. krčního obratle. U ležícího pacienta se provedla lateroflexe a kontralaterální rotace hlavy do bodu mírného napětí a následná nárazová manipulace ve směru ke kontralaterálnímu oku. Provedení manuální intervence mobilizaci jen simulovalo, pouze se stejná pozice udržela 20 s. Zhodnocení proběhlo po 5 min od intervence. Manipulační zásah způsobil oproti manuálnímu ošetření větší zlepšení palpační bolestivosti a nebolestivého stisku loketního kloubu. Citlivost na tepelné podněty se signifikantně nezměnila (Fernández–Carnero, Fernández–de–las–Peñas et Cleland, 2008, s. 70). K výraznému zlepšení klidové bolesti a nebolestivého stisku po mobilizaci krční páteře dochází i ve srovnání s placebem a kontrolní skupinou pacientů (Vincenzino, Collins et Wright, 1996, s. 72).

4.1.2.3 Mobilizace zápěstí

Jedna studie se zaměřila na porovnání 6týdenního terapeutického programu manipulace zápěstí (skupina A) v porovnání s aplikací měkkých technik, ultrasonoterapie a cvičení (skupina B). Manipulační manévr se zakládal na terapii podle Lewita a spočíval v nespecifické mobilizaci os scafoideum v mírné dorzální flexi zápěstí. Během 1 sezení byl proveden 15x. Pacienti v porovnávané skupině podstoupili celkem 9 sezení zahrnující 7,5 min pulzní ultrasonoterapie, asi 10min ošetření měkkých tkání a strečové a posilovací cviky, které měli 2x denně opakovat. Posilovací cviky byly odporované, rotační a funkční. Po 3 týdnech od začátku terapie se ukázala více efektivnější manipulační terapie než ostatní intervence. Ze 13 pacientů skupiny A jich 8 udávalo výrazné zlepšení nebo úplné uzdravení, zatímco z 15 pacientů skupiny B uvedli takový pokrok 3. Hodnocení klidové a zátěžové bolesti a průběhu bolesti během dne na VAS se mezi skupinami nelišilo.V 6. týdnu byl výrazný rozdíl hodnot bolesti během dne ve prospěch manipulační terapie. Ostatní parametry se nelišily (Struijs et al., 2003, s. 610 – 613).

4.1.2.4 Terapie měkkých tkání

Při ošetření měkkých tkání fyzioterapeuti i certifikovaní trenéři atletů dlouhodobě používají specifické hloubkové manuální ošetření. V anglické literatuře tato metoda zahrnuje termíny augmented soft tissue mobilization (dále jen ASTM), deep transverse friction (dale jen DTF), cross – friction nebo deep transverse massage (Fowler, Wilson et Sevier, 2000, s. 10). Rozdíly mezi nimi spočívají v rozsahu ošetřené tkáně a ve směru působení na svalová vlákna.

4.1.2.4.1 Fyzioterapie dle Cyriaxe

Fyzioterapie dle Cyriaxe je v rehabilitační praxi momentálně velmi rozšířená (Noteboom et al.; Selvier et Wilson; Wright, Sluka in Stasinopoulos, Johnson, 2004, s. 675). Spočívá v aplikaci DTF s následnou manipulací dle Milla. Pacienti tuto terapii absolvují 4 týdny po 3 sezeních (Cyriax in Stasinopoulos, Johnson, 2004, s. 675). Pozice předloktí pacienta je při terapii v supinaci a 90° flexi. Terapeut identifikuje na laterálním epikondylu oblast největší citlivosti (obvykle anterolaterální aspekt) a svým palcem aplikuje na úpon tlak v transverzálním směru. Ten se drží 10 min poté, co se objevila bolest. Šlachy se tak připraví na manipulaci. DTF je aplikována pouze v místě

léze, jen tak se dá dosáhnout úlevy (Cyriax; Chamberlain in Stasinopoulos, Johnson, 2004, s. 675). Hloubka a síla tlaku odpovídají pacientově toleranci. Millova manipulace se provádí ihned po DTF, když má pacient v loketním kloubu plný rozsah pasivního pohybu do extenze. Pacientovo předloktí je v pronačním postavení, terapeut provede palmární flexi, pronaci a extenzi loketního kloubu. Pak na mediální epikondyl aplikuje náraz o minimální amplitudě a velké rychlosti (Stasinopoulos, Johnson, 2004, s. 675, 576).

Cyriaxovu fyzioterapií s injekcemi kortikosteroidů pozorovali a porovnávali Verhaar at al. Ihned po ukončetí terapie se signifikantně zlepšil celkový stav pacientů, bolest a síla stisku po injekcích, ale po roce už mezi pacienty nebyly zaznamenány žádné rozdíly (Verhaar et al. in Boisaubert et al., 2004, s. 349).

4.1.2.4.2 Augmented soft tissue mobilization

Tato terapie oproti klasickému ošetření využívá speciálně navržené instrumenty z polyuretanu umožňující zvýšit tlak na tkáně a zhodnotit jejich stav. Práce terapeuta je tím usnadněna. Terapeut pomůckou projíždí longitudinálně podél muskulotendinózních struktur předloktí a kolem kostěných struktur. Oproti Cyriaxově metodě se ošetřuje celá končetina včetně kloubů nad a pod postižením. Mezi pomůcku a kůži je potřeba nanést lubrikant, např. kakaové máslo (Fowler, Wilson et Sevier, 2000, s. 11). Při pohybu pomůckou po kůži dochází k identifikaci fibrotizující tkáně nebo jizvy. Takováto změna se přes pomůcku přenáší vibrací na terapeutovu ruku a změnu mezi normální a poškozenou tkání pociťuje i pacient. (Haller et al.; Melham et al. in Fowler, Wilson et Sevier, 2000, s. 11). Jakmile se tkáň začne uvolňovat, pacient vnímá snížení bolesti a zlepšení funkce.

Studie na šlachách krys ukázala po použití ASTM výrazné morfologické zlepšení. Proces hojení ale nemusí být u lidí a krys stejný, stále tedy není prokázáno, že by použití ASTM mělo na léčbu tenisového lokte signifikantní vliv (Davidson et al; Gehlsen, Ganion et Helfst in Blanchette, Normand, 2011, s. 124).

Jedna studie prokázala, že u pacientů léčených ASTM (10 sezení) došlo k výraznému zmírnění bolesti a zlepšení nebolestivého stisku po 6 týdnech. U pacientů bez terapie se nebolestivý stisk zlepšil také po 6 týdnech, bolest hodnocená podle VAS ale ustoupila až po 3 měsících (Blanchette, Normand, 2011, s. 125 – 128).

4.1.3 Posilovací a strečinkový program

Základem konzervativní terapie tenisového lokte je program založený zejména na odporovaných cvičeních. K němu je zapotřebí velká spolupráce pacienta a ten by měl být na počátku terapie pod odborným dohledem (Kraushar, Nirschl, 1999, s. 274). Související literatura uvádí, že hlavní komponentou cvičebního programu jsou posilovací a protahovací cviky, protože šlachy musí být nejen pevné, ale i pružné (Noteboom et al.; Khan et al.; Selvier, Wilson in Stasinopoulos, Stasinopoulou et Johnson, 2005, s. 944).

4.1.3.1 Posilovací program

Základní formy muskulotendinózních kontrakcí, které posilují měkké struktury jako je šlacha, jsou izometrická, koncentrická a excentrická kontrakce. Většinová shoda mezi terapeuty panuje na tom, že pro terapii tenisového lokte je nejvýhodnější pracovat v excentrickém režimu (Alfredson et al. in Kraushaar, Nirschl, 1999, s. 274; Selvier, Wilson; Khan et al.; Stanish, Rubinovich et Curwin; Cook et al. in Stasinopoulos, Stasinopoulou et Johnson, 2005, s. 945; Komi in Svernlöv, Adolfsson, 2001, s. 331). Základem excentrických cvičení je zátěž, rychlost a frekvence kontrakcí.

Zvyšování zátěže vystavuje šlachu větším silám a je základem progrese. Zátěž při excentrických cvicích by měla být zvyšována podle pacientových symptomů, jinak se zvyšuje riziko vzniku nového poranění šlachy. Míru zatížení se zatím nepodařilo standardizovat (Selvier, Wilson; Hawary, Stanish et Curwin in Stasinopoulos, Stasinopoulou et Johnson, 2005, s. 945).

Názory na míru rychlosti provedení se liší. Podle některých by se měla rychlost excentrických cviků zvyšovat s každým dalším terapeutickým sezením. Tím by se zvyšovalo zatížení šlachy (Stanish et al.; Frye, Stanish in Stasinopoulos, Stasinopoulou et Johnson, 2005, s. 945). Většina terapeutů se ale shoduje na tom, že by se excentrická cvičení měla provádět pomalu, aby se předešlo dalšímu poškození. (Selvier, Wilson; Khan et al. in Stasinopoulos, Stasinopoulou et Johnson, 2005, s. 945; Alfredson et al. in Kraushaar, Nirschl, 1999, s. 274). Oproti traumatickým událostem s prudkými excentrickými pohyby nedochází při pomalém excentrickém zatěžování k překročení elastického limitu šlachy a produkce tepla je minimální (Kraushaar, Nirschl, 1999, s. 274).

Poloha pacienta a frekvence cviků se v literatuře různí. Bez přetížení šlachy lze provádět 3 sady cviků po 10 opakováních, s plně extendovaným loketním kloubem, pronovaným předloktím a podloženou končetinou (Kraushaar, Nirschl, 1999, s. 274; Selvier, Wilson; Stanish, Curwin et Mandell; Stanish, Rubinovich et Curwin; Fyfe, Stanish in Stasinopoulos, Stasinopoulou et Johnson, 2005, s. 945). Jestliže končetina podložena není, stěžují si pacienti na bolest např. v oblasti ramenního kloubu, lopatky a krku. V pozici v plné extenzi a pronaci předloktí je nejlépe dosaženo posílení extenzorového aparátu (Pienimäki; Selvier, Wilson in Stasinopoulos, Stasinopoulou et Johnson, 2005, s. 945).

Z porovnání izotonického a excetrického posilování vychází efektivněji program excentrický. Vyplývá to ze studie, kde pacienti podstoupili manuální ošetření, ultrasonoterapii, kryoterapii a strečink a navíc prováděli buď izotonické, nebo excentrické cviky. Izolované excentrické posilování probíhalo pomalým pohybem s využitím gumového válce (viz příl. 2, s. 69). Izotonické cviky nejsou ve studii popsány. Zlepšení disability a bolesti, i když proběhlo u obou skupin, bylo signifikantně větší u skupiny s excentrickým programem. Svalová síla extenzorů zápěstí se zlepšila u obou skupin stejně a v obou skupinách nebylo u extenze 3. prstu patrné žádné výrazné zlepšení. Palpační citlivost se zmírnila u excentrické skupiny, u izotonické zůstala nezměněna (Tyler et al., 2010, s. 918 – 921).

Efekt excentrického cvičení se prokázal i ve studii, kde 46 pacientů absolvovalo jen kryoterapii, aplikaci TENS proudů, ultrazvuku, manuální ošetření a strečink. Dalších 46 pacientů navíc pod dohledem provádělo excentrické cvičení pomocí dynamometru. Po skončení terapie, která trvala 9 týdnů, došlo u skupiny s excentrickými cviky oproti kontrolní skupině k výrazně většímu snížení bolesti a zlepšení funkce končetiny, svalová síla byla srovnatelná se zdravou končetinou a ultrazvukové vyšetření zobrazilo zúžení šlachy se shojenou homogenní strukturou. U pacientů bez excentrického programu nebyla na ultrazvukovém vyšetření patrna žádná změna (Croisier et al., 2007, s. 269 – 275).

Využití excentrického cvičení se ukázalo efektivní u pacientů se symptomy tenisového lokte trvajícími méně než rok i déle než rok. U 129 pacientů došlo po skončení terapie ke zlepšení klidové a palpační bolesti, bolesti při zátěži, maximální síly stisku i nebolestivé síly stisku. Nezáleželo přitom na délce symptomů. Po 41 měsíci 4 pacienti podstoupili chirurgickou léčbu a 8 pacientů uvedlo nedostatečnou

úlevu od symptomů. Celkem 54 % pacienti se úplně uzdravili, 43 % zlepšila, 2 % byla beze změny a 2 % se zhoršila (Svernlöv, Adolfsson, 2001, s. 328 – 332).

Izometrickým cvičením v rámci terapie tenisového lokte se zatím věnovalo málo pozornosti. Jako variantu terapie ji zmiňují zatím jen dvě studie (Martinez – Silvestrini et al. in Park et al., 2010, s. 174). Podle korejské studie izometrické cvičení zmírňuje bolest a zlepšuje funkci loketního kloubu, a to už v průběhu 1. měsíce od terapie (Park et al., 2010, s. 174 – 176).

Ústup bolesti během 1. měsíce zaznamenala studie porovnávající efekt kombinace kryoterapie a strečinku, dále kryoterapie, strečinku a excentrického posilování a nakonec kryoterapii, strečink a koncentrické posilování (Martinez – Silvestrini in Andres, Murrell, 2008, s. 1541).

4.1.3.2 Strečinkový program

Nejrozšířenější strečinková technika a také velmi efektivní a účinná spočívá ve statickém protahování (Noteboom et al.; Selvier, Wilson; Stanish, Curwin et Mandell; Fyfe, Stanish; Shrier, Gossal in Stasinopoulos, Stasinopoulou et Johnson, 2005, s. 945).

U tenisového lokte by se měl statický strečink aplikovat pro šlachu m. extensor carpi radialis brevis (ECRB) jakožto nejčastěji postižený sval. Nejvhodnější pozice pro protažení toho svalu je s extendovaným loketním kloubem, pronovaným předloktím a se zápěstím v palmární flexi a ulnární dukci (Khan et al.; Selvier, Wilson in Stasinopoulos, Stasinopoulou et Johnson, 2005, s. 945). Pro zvýšení flexibility šlachy podle některých autorů je nejefektivnější streč po dobu 30 – 45 vteřin (Bandy, Irion et Briggler; Shrier, Gossal in Stasinopoulos, Stasinopoulou et Johnson, 2005, s. 946).

Porovnání výsledků strečinkového programu oproti excentrickému tréninku popisuje studie ze Švédska. Během 12 týdnů pacienti denně prováděli buď techniku kontrakce – relaxace (skupina A) nebo excentrické cviky (skupina B). V obou skupinách došlo po 3 měsících od skončení léčby ke zmírnění bolesti a zvýšení síly stisku. Při kontrole v 6. měsíci byla síla stisku signifikantně větší u skupiny B. Po 12 měsících ze skupiny B 12 pacientů ze 17 (71 %) vyhodnotilo svůj stav jako úplné uzdravení. Ze skupiny A se takto ohodnotilo 7 pacientů z 18 (39 %) (Svernlöv, Adolfsson, 2001, s. 328 – 331).

Podle dalších 3 studií, kterých se zůčastnili celkem 94 pacienti, vedlo progresivní posilování a strečinkový program ke značnému zmírnění bolesti. Ve 2 studiích byla navíc u pacientů s tímto programem naměřena i signifikantně větší síla stisku (Pienimäki et al., 1998, s. 159 – 165; Newcomer et al.; Pienimäki et al. in Trudel et al., 2004, s. 246).

4.1.4 Tejpování

Tejpování (anglicky taping) je uváděno jako prostředek ke zmírnění bolesti, zlepšení funkce svalu a obnovení pohybového vzorce kloubu (McConnell in Shamsoddini, Hollisaz, Rahmatollah, 2010, s. 1). Tejpy mohou poskytovat vhodnou aferenci centrální nervové soustavě, stimulovat kůži, sval nebo fasciální struktury, facilitací svalu mohou zlepšit cirkulaci krve, redukovat lokální edém nebo ovlivnit rozsah pohybu (Kase, Wallis et Kase in González – Iglesias et al., 2011, s. 2).

Okamžité účinky fixního tejpování sledovala na 15 pacientech Íránská studie. Jejich technika zahrnovala 4 neelastické tejpy dlouhé 80 – 100 mm a široké 3,8 cm. Autoři apikovali tejpy na postiženou oblast distoproximálně do tvaru diamantu tak, aby na měkké tkáně působila síla směrem k laterálnímu epikondylu. Na koncích byly tejpy zabezpečeny dalšími 4 kotvícími pruhy. Pacienti měli během aplikace loket v semiflekčním postavení. Loketní klouby druhé, nepostižené končetiny, byly zatejpovány stejným způsobem a sloužily jako kontrolní skupina. Hodnotila se síla stisku, síla extenzorů zápěstí a bolest, a to před a po aplikaci. Ihned po provedení tejpování byly naměřeny pozitivní změny v síle stisku u postižené končetiny s průměrným zlepšením o 3,9 kg. Průměrné zvětšení síly extenzorů zápěstí bylo o 11,4 kg a maximální redukce bolesti byla o 16 mm na VAS. Na nepostižené končetině došlo při měření síly stisku pouze k minimálnímu zlepšení (Shamsoddini, Hollisaz et Hafezi, 2010, s. 24 – 28).

Ve studii Vincenzina et al. probíhalo porovnávání účinku kineziologického tejpování vůči placebu a kontrolní skupině pacientů (viz příl. 3, s. 70 a příl. 4, s. 71). Oproti počátečnímu stavu zlepšila tejpovací technika nebolestivou sílu stisku o 24 %. Výsledný efekt terapie byl v porovnání k placebu a kontrolní skupině větší, palpační bolestivost se ale mezi skupinami signifikantně nelišila (Vincenzino et al., 2003, s. 400).

4.1.5 Ortotika

Ortézy aplikují tlak na svaly předloktí, a tím snižují zatížení postižených šlach kolem loketního kloubu. Mohou se nosit při práci i sportovních aktivitách (Jayanthi, 2011, s. 2).

Literatura se ohledně využívání pomůcek jako jsou ortézy (epikondylární pásky), dlahy a bandáže různí (Boisaubert et al., 2004, s. 350). V Dánsku porovnávali krátkodobý efekt používání ortéz a injekce kortikosteroidů. Při hodnocení bolesti, palpační citlivosti, maximální síly stisku, funkce končetiny a celkového zlepšení nebyly po 6 týdnech mezi skupinami žádné rozdíly. U pacientů z obou skupin došlo k výraznému zlepšení (Jensen, Bliddal et Danneskiold–Samsoe in Bisset et al., 2005, s. 413).

Wuori et al. porovnávali okamžitý efekt ortézy pro tenisový loket (viz příl. 5, s. 72) s neoprenovým návlekem, s modifikovanou patellární páskou a s kontrolní skupinou. V hodnocení palpační bolesti a nebolestivé síly stisku se výsledky použití loketní ortézy, placebo dlahy (neoprenový návlek) a patellární pásky nelišily (Wuori et al. in Bisset et al., 2005, s. 413).

Struijs et al. studovali u 180 pacientů výsledky po používání ortézy, po fyzioterapii a po kombinaci fyzioterapie a ortézy. V 6 týdnech od začátku terapie byla fyzioterapie efektivnější než pouhé ortézování, a to v celkové míře spokojenosti pacienta a v hodnocení bolesti i funkce končetiny. Ortéza ovšem umožňovala provádět více běžných aktivit než fyzioterapie. Kombinace těchto terapií byla pro pacienta výhodnější z hlediska jeho spokojenosti a míry symptomů (Struijs et al. in Boisaubert et al., 2004, s. 350).

4.1.6 Akupunktura

Akupunktuře se připisují analgetické vlivy a z nich vycházející další účinky. Někteří autoři považují tuto analgezii za následek uvolnění β – endorfinu v bederní páteři a zvýšení hladiny 5 – hydroxy tryptophanu v mozku. Jedno z dalších vysvětlení spočívá ve zvrácení bolestivého stimulu akupunkturními biochemickými drahami v transmisním procesu centrální nervové soustavy. Tradičnější vysvětlení představuje uvolnění blokády energetického toku (Viola in Green et al., 2008, s. 3).

Porovnávání účinků akupunktury, kdy se mechanicky stimulovaly přímo akupunkturní body a placebo akupunktury, se věnovala německá studie z roku 2002.

Skupina 21 osoby podstoupila 10 sezení (2x za týden), při kterých byly 6 akupunkturními jehlami stimulovány body doporučené pro léčbu tenisového lokte. Jehly byly zavedeny do svalové tkáně, stimulovány jejich zatočením a ponechány na místě 25 minut. Další skupinu tvořilo 19 osob. Těm byly jehly zavedeny mimo bolestivé oblasti a alespoň 5 cm od klasických akupunkturních bodů. Jehly byly zavedeny a stimulovány stejným způsobem jako v předchozí skupině. V průběhu terapeutické fáze nebyla povolena fyzioterapie ani medikace. Kontroly proběhly po 2 týdnech, 2 měsících a po roce od ukončení léčby. Hodnotila se klidová bolest, bolest při pohybu, úponová bolest, frekvence a trvání bolesti, a to na škále 0 – 30. V průběhu hodnocení docházelo u obou skupin k průběžnému signifikantnímu zlepšování. Při 1. kontrole byly mezi skupinami pozorovány významné rozdíly u bolesti při pohybu a úponové bolesti. Žádné další signifikantní rozdíly mezi skupinami nebyly nalezeny ani v jednotlivých parametrech, ani mezi jednotlivými kontrolami. Jeden pacient při aplikaci jehel zkolaboval. Jiné vedlejší účinky nebyly zaznamenány (Fink et al., 2002b, s. 210 – 213).

Australská recenze poukazuje na studii, podle níž jehlová akupunktura působí úlevu od bolesti po značně delší dobu než placebo a s velkou pravděpodobností také vyvolává 50 % a vyšší úlevu od bolesti už po jediné terapii (Molsberger in Green et al., 2008, s. 2). Podle další studie vykazuje jehlová akupunktura částečné zlepšení oproti placebu pouze v krátkém časovém období, z dlouhodobého hlediska žádný signifikantní rozdíl ve výsledcích není (Haker in Green et al., 2008, s. 2). Takováto odchylka ve prospěch akupunktury není patrná už po dvou měsících (Fink et al., 2002a, s. 207).

Další formou akupunktury je laserová akupunktura. Při vyhodnocení celkového benefitu nepřinesla její aplikace oproti placebu žádné rozdíly (Haker in Green et al., 2008, s. 2).

Testování kombinace akupunktury a injekcí vitaminu B12 oproti samotným injekcím neprokázalo mezi terapiemi žádný rozdíl (Wang in Green et al., 2008, s. 2).

Porovnání akupunktury a ultrasonoterapie neukázalo žádný rozdíl. V obou skupinách došlo stejnou mírou k ústupu bolesti i ke zlepšení nebolestivého stisku. Výsledky se nelišily po léčbě ani po 1 měsíci (Davidson et al. in Bisset et al., 2005, s. 414).

4.1.7 Fyzikální terapie

Fyzikální terapie je indikována především v akutní fázi tenisového lokte. Využívá se pro umírnění bolesti a urychlení hojení (D'Vaz et al., 2006, s. 566).

4.1.7.1 Kryoterapie

Využití kryoterapie je velmi rozšířeno při akutním poškození šlach, zvláště u sportovců. Aplikace chladu zpomaluje ve šlaše krevní tok a metabolizmus, čímž dochází k redukci otoku. Účinkem kryoterapie je i analgezie (Hamilton, Purdam; Zernicke, Garhaamer et Jobe in Rees, Wilson et Wolman, 2006, s. 12).

4.1.7.2 Ultrazvuková terapie

Ultrasonoterapie je ve fyzikální medicíně dlouhodobě využívána, přesto existuje jen málo klinických studií vyhodnocujících její účinnost (Haker, Lundeberg, 1991, s. 115).

4.1.7.2.1 Ultrazvuk s nízkými intenzitami

Terapie ultrazvukem s nízkými intenzitami urychluje hojení zlomenin kostí. Dále byl zaznamenán pozitivní vliv této terapie na hojení šlach u zvířat (Kristiansen et al., Heckman et al., Cook et al., Takakura et al. in D'Vaz et al., 2006, s. 566).

Na základě těchto poznatků provedli D'Vaz et al. studii hodnotící efektivitu ultrasonoterapie o nízkých intenzitách u pacientů s chronickým tenisovým loktem. Pacienti byli zainstruováni tak, aby si denně v průběhu 3 měsíců aplikovali terapii sami. Ultrazvukovou hlavici pacienti přiložili na nejcitlivější místo nad laterálním epikondylem a spustili terapii. Z 59 pacientů 29 (aktivní skupina) obdrželo přístroje vysílající ultrazvukové vlny o intenzitě 30 mW/cm^2 a frekvenci 1,5 MHz. 30 pacientů (skupina placebo) používalo přístroje, které žádný ultrazvukový signál neprodukovaly. Délka trvání jedné terapie byla 20 minut. První hodnocení se provedlo po 12 týdnech. Hodnotil se stupeň bolesti, zlepšení funkce a síla stisku. Evaluace bolesti a funkce proběhla s využitím VAS a PRTEE. Při určení síly stisku se spočítal aritmetický průměr ze tří měření. Síla stisku se porovnávala vůči druhé, nepostižené horní končetině. Ze studie byli pacienti vyloučeni, jestliže si to přáli, nebo když podstoupili jinou terapii, například operaci, fyzioterapii, užívání kortikosteroidů či NSAID. Studii dokončilo 46 pacientů. Po 12 týdnech došlo ke zlepšení bolesti u všech pacientů kromě

6. Z toho 4 byli z aktivní skupiny a 2 ze skupiny placeba. Podle výsledků VAS se minimálně o polovinu se zlepšila 64 % pacientů z aktivní skupiny a 57 % pacientů ze skupiny placebo. Podle PRTEE se kromě 6 subjektů (3 z aktivní skupiny, 3 z placebo skupiny) zlepšili všichni a zhlediska funkce nebyl mezi skupinami žádný signifikantní rozdíl. Síla stisku se v aktivní skupině zlepšila o 73 % a ve skupině placebo o 62 %. Tato terapie byla velmi dobře tolerována a pacienti nezaznamenali žádné vedlejší efekty (D'Vaz et al., 2006, s. 567, 568).

4.1.7.2.2 Kontinuální a pulzní ultrazvuk

Kontinuální ultrazvuk nemá na úlevu od bolesti při epikondylalgiích a bolestech ramenního kloubu žádný vliv (Lundeberg et al.; Downing, Weinstein; Mueller et al. in Haker, Lundeberg, 1991, s. 115) a výsledky léčby pulzním ultrazvukem jsou protichůdné (Reginnssen; Binder et al. in Haker, Lundeberg, 1991, s. 115). Při porovnávání terapie pulzním a kontinuálním ultrazvukem byl upřednostněn ultrazvuk pulzní (von Winterfeld in Haker, Lundeberg, 1991, s. 115).

Efektu pulzní terapie na tenisový loket se věnovala studie Hakera a Lundeberga z roku 1991. 43 pacienty rozdělili na skupinu léčenou pulzním ultrazvukem (21 osoba, skupina A) a skupinu placebo (22 osoby, skupina B). Pacienti nesměli užít žádné léky ani podstoupit terapii měsíc před zahájením studie ani v jejím průběhu. Celkově absolvovali 10 sezení, a to 2 – 3x týdně po dobu 10 min. Vyhodnocení se provedlo po 3 a 12 měsících. Testovala se bolest produkovaná izometrickou pronací a supinací, nebolestivá síla stisku (v porovnání s nepostiženou končetinou), rezistovaná extenze zápěstí a třetího prstu, streč extenzorů, palpační bolestivost a zvedání různě těžkých závaží. Dále se hodnotil subjektivní pocit zlepšení na škále 1 (výborné) – 5 (žádná změna nebo horší). Po roce odstoupilo kvůli nedostatečnému zmírnění bolesti 5 pacientů. Dalších 8 pacientů ze skupiny A a 10 ze skupiny B hodnotilo subjektivně zlepšení stupněm 1 nebo 2. Stupněm 3 (zlepšení) hodnotilo 8 (A) a 7 (B) osob a jako pouze mírně zlepšený, nezměněn nebo horší hodnotilo svůj stav 5 osob z každé skupiny. Objektivně bylo po skončení terapie i při následujících kontrolách zaznamenáno v obou skupinách velmi podobné zlepšení v síle stisku. Autor uvádí, že zlepšení v obou skupinách může reflektovat spontánní uzdravení a lokální kompresi aplikovanou ultrazvukovou hlavicí. Pamatovat by se mělo také na vliv placebo efektu (Haker, Lundeberg, 1991, s. 115 – 117).

Haker a Lundeberg dále uvádí parametry ultrazvuku, jehož použití k uspokojivým výsledkům nevedlo. Frekvence ultrazvuku byla 1 MHz, poměr impulz : pauza 1 : 4, intenzita 0,8 W/cm^2, provedeno bylo 10 opakování po 5 min (Zachrisson – Forsell in Haker, Lundeberg, 1991, s. 117). Druhá studie, která naopak zaznamenala rozšířené působení ultrazvuku, pracovala s frekvencí 1 MHz, poměrem impulz : pauza 1 : 4, intezitou 1 – 2 W/cm^2 a proběhlo 12 sezení po 5 – 10 minutách. U pacientů, kteří na ultrasonoterapii reagovali, se také předpokládá menší pravděpodobnost rekurence onemocnění (Binder et al., in Haker, Lundeberg, 1991, s. 117).

4.1.7.2.3 Pulzní ultrazvuk a cvičení

Pienimäki et al. porovnávali výsledky terapie 4krokového programu zahrnujícího posilování a protahování svalů předloktí (12 pacientů = skupina CV) vůči lokální terapii pulzním ultrazvukem (11 pacientů = skupina UZ). Poměr impulz : pauza ultrazvuku byl 1 : 5 a intenzita 0,5 W/cm^2. Detailnější popis cvičebního programu ve studii není popsán, pacienti však byli instruováni tak, aby ve cvičení pokračovali i doma po skončení terapie. Terapie trvala 8 týdnů a kontrolní vyšetření proběhlo ihned po dokočení terapie a po 32 měsících. Hodnotila se klidová bolest, bolest při zátěži, pracovní omezení, schopnost zvedat břemena, bolest ve spánku a omezení zájmových činností. Během 2 let po terapii podstoupil 1 pacient z CV skupiny a 5 pacientů z UZ skupiny operaci. Pacienti z CV skupiny zaznamenali signifikantně pozitivní změny ve všech hodnocených aspektech. Ve skupině UZ se významně zlepšila pouze bolest při zátěži. U obou skupin nebyly mezi 1. a 2. kontrolou zaznamenány ani v jednom z parametrů žádné podstatné změny (Pienimäki et al., 1998, s. 159 – 165).

4.1.7.3 Laserová terapie

U laserové terapie jsou používané intenzity tak malé, že produkce tepla je jen minimální. Tato léčba vyvolává klinicky významné zlepšení u mnoha postižení měkkých tkání a neuropatií (Basford in Basford, Sheffield et Cieslak, 2000, s. 1504).

Krasheninnikoff a Haker porovnávali efektivitu nízkoenergetického laseru vůči placebu v krátkém a středním časovém období a neshledali mezi těmito terapiemi žádný signifikantní rozdíl (Krasheninnikoff, Haker in Boisaubert et al., 2004, s. 350). K tomuto výsledku dospěli i Basford, Sheffield a Cieslak, kteří 23 pacientům aplikovali 60sekundové ozáření laserem na 7 oblastí okolo laterálního epikondylu. Průměrná intenzita byla 204 mW/cm^2. Na stejné oblasti působili 24 pacientům neaktivní sondou. Ozařování probíhalo 3x týdně po dobu 4 týdnů. Hodnocení proběhlo při 1., 6. a 12. terapii a po 1 měsíci od jejího ukončení. Hodnotící parametry zahrnovaly bolest při rezistované extenzi zápěstí a 3. prstu, bolest v posledních 24 hodinách, palpační citlivost, sílu stisku, sílu nebolestivého stisku a subjektivní pocit pacienta. Ve výsledných parametrech se skupiny mezi sebou nelišily. Statisticky významný rozdíl nebyl zjištěn jak v rámci objektivních, tak subjektivních kritérií, a to ani v průběhu terapie, ani po měsíci od jejího ukončení (Basford, Sheffield et Cieslak, 2000, s. 1504 – 1508).

Statisticky významné pozitivní efekty laserové terapie popsal Vasseljen. Po 4 týdnech od terapie nízkoenergetickým laserem došlo ke zmírnění bolesti a zlepšení síly stisku (Vasseljen in Boisaubert et al., 2004, s. 350).

Po 3 měsících Lundeberg et al. zaznamenali při laserové terapii oproti placebo skupině značné zlepšení bolesti a maximální síly stisku. Po 6 měsících a delší době už ale rozdíl mezi laserem a placebem opět pozorován nebyl (Lundeberg et al. in Bisset et al., 2005, s. 415).

4.1.7.4 Terapie rázovou vlnou

Vlivem rázové vlny na tenisový loket se zabýval Haake et al., který porovnával placebo a terapii rázovou vlnou na 270 pacientech. Všichni podstoupili 3 sezení po týdenních intervalech, kdy byla 134 pacientům aplikována rázová vlna o 1000 – 2000 impulzech s intenzitou 0,07 - 0,09 mJ/cm^2 (aktivní skupina) a 136 pacientů obdrželo placebo (Haake et al. in Boisaubert et al., 2004, s. 349). Ve zjišťovaných parametrech

nebyly mezi skupinami zaznamenány žádné rozdíly, zato bylo u pacientů z aktivní skupiny zdokumentováno více vedlejších efektů (99 pacientů ze 134) než u skupiny placeba (38 pacientů ze 136). Nejčastějším vedlejším efektem bylo dočasné zarudnutí kůže, bolest a malé hematomy (Haake et al. in Bisset et al., 2005, s. 415, 416). Žádné signifikantní rozdíly ve výsledku mezi placebem a rázovou vlnou neukázala ani studie Speeda et al. U 2 pacientů léčených rázovou vlnou došlo ke zhoršení symptomů (Speed et al. in Bisset et al., 2005, s. 416).

Rázová vlna byla také porovnávána s kortikoidy. V dané studii proběhla aplikace rázové vlny 3x v týdenních intervalech, kortikoidy byly podány v jedné dávce po 20 mg. Po 6 týdnech byla zaznamenána signifikantně menší bolest u pacientů léčených kortikoidy (Crowther et al. in Boisaubert et al., 2004, s. 349).

Terapie rázovou vlnou je ovšem účinná u tendinopatií s ektopickou kalcifikací šlachy (Furia in Orchard et Kontouris, 2011, s. 3).

4.1.7.5 Elektromagnetické pole

Další zkoumanou metodou terapie tenisového lokte je pulzní elektromagnetické pole. Studie, která tuto terapii porovnávala s placebem zaznamenala po 8 týdnech léčby 53 % uzdravených pacientů z obou skupin, mezi skupinami ale nebyly shledány žádné rozdíly (Deveraux et al. in Bisset et al., 2005, s. 416).

4.1.8 Klidový režim

Klidový režim je z krátkodobého hlediska méně účinný než kortikoidy. V dlouhodobém měřítku je klidový režim více efektivnější než farmaka, ale méně než fyzioterapie. Fyzioterapie má lepší výsledky, ikdyž ne signifikantně (Smidt et al., 2002, s. 661). K obdobnému závěru došli i Bisset et al. Ti navíc po 52 týdnech neshledali mezi fyzioterapií a klidovým režimem žádné rozdíly (Bisset et al., 2006, s. 1 – 5). Krátce po skončení léčby je efekt fyzioterapie podstatně lepší než u klidového režimu (Tonks, Pai et Murali in Barr, Cerisola et Blanchard, 2009, s. 260).

4.2 Operační terapie

K operativním zákrokům u tenisového lokte se často přistupuje až jako k poslední možnosti po dlouhotrvající neúspěšné konzervativní léčbě (Andres, Murrell, 2008, s. 1546). Popsané možnosti operační léčby jsou různé a zahrnují uvolnění

společného úponu extenzorů, debridement patologické tkáně šlachy ECRB, uvolnění n. interosseus posterior, artroskopické uvolnění tkání a denervaci laterálního epikondylu (Faro, Wolf, 2007, s. 1274).

Současné chirurgické přístupy lze rozdělit na otevřené, artroskopické a perkutánní. Jako zlatý standard pro chirurgickou léčbu tenisového lokte je považován otevřený zákrok, který umožňuje excizi poškozené tkáně (Verhaar et al.; Dunn et al. in Coleman, Quinlan et Matheson, 2010, s. 364).

4.2.1 Otevřená operační terapie

Operační terapie tenisového lokte zahrnuje výkony, při kterých dochází buď k deliberaci struktur, přetětí nervového zásobení v oblasti epikondylu, parciální synovektomii, resekci patologicky změněných tkání, sutuře traumatizovaných tkání, reinzerci úponů, anebo ke kombinaci výkonů (Koudela, 2002, s. 52).

Volbou metody otevřené operace často bývají různé modifikace Nirschlovy techniky (Coleman, Quinlan et Matheson, 2010, s. 1; Walz et al., 2010, s. 176). Při této technice je pacientovo předloktí v supinačním postavení. Přímý laterální řez je proveden 1 palec proximálně od epikondylu až po úroveň kloubní linie a vede těsně před epikondylem tak, aby jizva nebyla nad kostní prominencí. Incize je vedena přes subkutánní tkáně a superficiální fascii. Tyto tkáně se oddělí od hluboké fascie, která překrývá šlachy na laterální straně loketního kloubu. Indentifikuje se rozhraní mezi extenzorovou aponeurózou a m. extensor carpi radialis longus (dále jen ECRL) a nařízne se tak, aby nedošlo k poškození úponu m. extensor carpi radialis brevis (ECRB) umístěného v hloubce. Šlacha ECRL se oddělí od ECRB a retrahuje se anteromediálně. Tím se odhalí úpon ECRB. Patologicky změněná šlacha je matná, šedá, neuspořádaná, třepí se a může být oteklá. Tento nález lze porovnat s pevným, lineárně strukturovaným, lesklým a téměř bílým povrchem okolních šlach. Veškerá patologická tendinózní tkáň je odstraněna v celku a šlacha je uvolněna. K určení rozsahu excize je používán „scratch test“ (Nirschl in Budoff, Nirschl, 2001, s. 214). Na periferii patologické tkáně se tupou hranou skalpelu po dané šlaše škrábe, tím se nezdravá tkáň odstraní a zdravá zůstane pevně na místě. Takto se ošetří i povrch přilehlého laterálního epikondylu, aby se zajistilo úplné odstranění patologické šlachy. Patologie může být i v anteriorní části extenzorové aponeurózy (35 % pacientů), v tom případě je v rámci „scratch testu“ také zahlazena. Jsou-li na epikondylu kalcifikace

(20 % pacientů), odstraňují se v případě, že byl vrcholek epikondylu preoperačně citlivý. Při podezření na intraartikulární poruchu je provedena radiokapitellární artrotomie a inspekce kloubu. V případě, že došlo k excizi celého úponu ECRB, není třeba sval ke kosti připevňovat. Když nejsou poškozena distální připojení svalu k extenzorové aponeuróze, ligamentum annulare a části ECRL, nedojde k jeho retrakci. Na závěr se spojí ECRL s přední stranou extenzorové aponeurózy a subkutánní tkáně a kůže se ve vrstvách sešijí (Budoff, Nirschl, 2001, s. 214, 215).

V rámci operace je možno šlachu ECRB nejen uvolnit, ale i prodloužit. Většina současných studií o uvolnění nebo prodloužení ECRB zaznamenala 69 % - 100 % úspěch ve smyslu snížení bolesti a zlepšení funkce. Tyto studie jsou ovšem málo rozsáhlé, retrospektivní a špatně kontrolované (Leppilahti et al.; Calvert et al.; Bankes et Jessop; Madan et Jowett; Rayan et Coray in Faro, Wolf, 2007, s. 1274).

Popsáno je také provedení mikrotenotomie použitím radiofrekvenční sondy. Tento postup byl proveden u 13 pacientů přes řez dlouhý 3 cm, vedený nad úponem extenzorů. V evaluaci po 2 letech bylo zjištěno signifikantní zmírnění bolesti (Tasto et al. in Faro, Wolf, 2007, s. 1275).

Po operaci je končetina 10 dní zavěšena a ponechána v klidu. Poté se pracuje na kloubním rozsahu a pacient se po 6 týdnech vrací do práce. Se sportovními aktivitami může začít po 3 měsících od operace (Coleman, Quinlan et Matheson, 2010, s. 364).

4.2.2 Perkutánní operační terapie

Perkutánní uvolnění extenzorového úponu probíhá incizí vedenou přímo z anteriorní strany na epikondyl. Skalpelem se pronikne až na kost a vyčká se uvolnění úponu. Výsledkem povolení úponu je palpačně registrovaný defekt na extenzorové šlaše. Při této léčbě 34 tenisových loktů došlo zhruba po 3 letech k úplnému vymizení symptomů v 91 % případů (Baumgard, Schwartz in Faro, Wolf, 2007, s. 1275). Další studie zaznamenaly více jak 90% úspěch, ovšem s komplikacemi v podobě infekce a tvorby synoviálních cyst nebo fistul (Yerger, Turner; Grundberg, Dobson in Faro, Wolf, 2007, s. 1275).

4.2.3 Artroskopická operační terapie

Artroskopickým přístupem je velmi dobře viditelný úpon extenzorů i případná intraartikulární patologie (Grifka, Boenke et Kramer in Greco, Nellans et Levine,

2009, s. 231). Tato technika na rozdíl od otevřené operace umožňuje čistou vizualizaci kloubního pouzdra, přístup k degenerované tkáni a vyhýbá se jakékoliv disekci zdravé tkáně. Kontraindikace artroskopie loketního kloubu zahrnují dřívější transpozici n. ulnaris, lokální infekci měkkých tkání, pokročilou kloubní ankylózu a nezvyklou anatomii kostěných i měkkých tkání, kerá by vadila při zavádění trokaru (Baker, Jones in Greco, Nellans et Levine, 2009, s. 231). Předloktí může být nastaveno v supinaci i pronaci. Pacient také může ležet na břiše s abdukovanou paží a s předloktím přes okraj stolu. Tato pozice dobře zpřístupňuje laterální epikondyl, ale není ideální pro přístup k zadnímu kompartmentu a končetina může být nestabilní. Proto mnoho operatérů volí pozici s pronovaným předloktím, z níž je přístup k zadní části kloubu snazší (Baker et al. in Greco, Nellans et Levine, 2009, s. 231).

Tuto terapii aplikovali u 30 pacientů Baker et al. Po 10 letech provedli hodnocení funkce a bolesti. Na škále 0 – 10 byla nejčastěji uváděna hodnota klidové bolesti 0, hodnota bolesti u denních aktivit 1,0 a při práci nebo sportu 1,9. Celkově bylo s výsledkem spokojeno 87 % pacientů (Baker et al. in Greco, Nellans et Levine, 2009, s. 233).

Artroskopie umožňuje oproti otevřené metodě lepší přístup ke kloubu, je ale obtížnější, časově náročnější a dražší (Walz et al., 2010, s. 176).

Při srovnávání otevřené (41 pacient), artroskopické (44 pacienti) a perkutánní (24 pacienti) techniky byly výsledky po 4 letech velmi podobné. Ve všech skupinách došlo k signifikantnímu zlepšení bolesti i funkce (Szabo et al. in Greco, Nellans et Levine, 2009, s. 233). Také z hodnocení jen otevřené a artroskopické techniky nevyplývají žádné významné rozdíly, ovšem pacienti léčení artroskopicky potřebovali méně pooperační terapie a vrátili se dříve do pracovního procesu (Peart et al. in Greco, Nellans et Levine, 2009, s. 233).

U otevřené operační techniky bylo zaznamenáno nejvíce komplikací, např. infekce rány, hematomy, ztuhlost a neurologické problémy. Pacienti nastupovali do zaměstnání po 6 týdnech. Komplikací perkutánní techniky bylo méně a u artroskopické techniky nebyly komplikace zjištěny žádné. Průměrná doba návratu pacienta do práce byla po artroskopické operaci 10 dnů (Karkhanis, Frost et Maffulli in Greco, Nellans et Levine, 2009, s. 233).

5 PREVENCE

Při prevenci vzniku nebo progrese tenisového lokte je důležité ergonomické nastavení pracovního prostředí, např. počítače a židle. Dále je vhodné protahovat jak flexorovou, tak extenzorovou skupinu svalů předloktí a jednostranně nepřetěžovat končetinu (Blanchette, Normand, 2011, s. 126). Při již rozvinutém onemocnění se doporučuje přestat vykonávat bolest provokující aktivitu, nebo najít jiný způsob, jak ji provádět. Vhodné je přenést zatížení na svaly paže a ramenního pletence. Před jakoukoliv aktivitou zahrnující repetitivní pohyby se doporučuje zahřát svaly předloktí a šetrně je protáhnout. Pokud je to možné, používané nástroje by měly být odlehčené. Při práci i sportovních aktivitách se dají používat různé ortézy nebo dlahy. Ty se na noc nebo odpočinek sundávají, aby nedošlo k dalšímu poškození šlach (anonymous, 2010, s. 1).

Při raketových sportech je podstatná správná technika hry. Při úderu backhandem je důležité, aby zápěstí nebylo flektované, ale naopak v rovině a zpevněné. Takové nastavení povede k tomu, že se energie z míčku přenese na celou paži a předloktí a nesoustředí se pouze na laterální epikondyl. Svou roli hraje také přílišné napnutí strun, špatná velikost gripu, práce nohou a povrch kurtu. Od rychlých povrchů se míček odrazí rychleji a větší rychlostí narazí do rakety. Síly působící na končetinu se zvýší také při hře s mokrým a těžkým míčkem (anonymous, 2012, s. 1).

6 DISKUZE

Tenisový loket je onemocnění postihující extenzorový aparát předloktí v oblasti úponů na laterální epikondyl humeru. Nejčastěji je postižen m. extensor carpi radialis brevis (ECRB), ale postiženy mohou být i další svaly jako m. extensor carpi radialis longus (ECRL), extensor digitorum communis a extensor carpi ulnaris (Walrod, 2011, s. 1).

Jako porucha úponu patří tenisový loket mezi entezopatie. Primární postižení šlach jsou běžná. Některé šlachy jsou k degenerativním patologiím obzvlášť náchylné a mezi ně patří i úponový aparát extenzorů předloktí. Taková postižení často přechází do chronického stádia a z dlouhodobého hlediska může být úspěšná léčba obtížně dosažitelná (Rees, Wilson et Wolman, 2006, s. 508).

Hlavním klinickým projevem, který většinou vede pacienty k návštěvě lékaře, je bolest. Ta je lokalizována na laterální straně loketního kloubu, objevuje se i při běžných činnostech, její intenzita je progredující a často se vyskytuje iradiace distálním směrem. Bolest může být vyvolána při otevírání dveří, vylévání tekutiny z lahve nebo potřesu rukou (Haddad, 2012, s. 67).

Bolest vede k omezení pohybových aktivit, a tím významně zasahuje do pacientova života. Chronická bolest také ovlivňuje psychický stav pacienta (Eccleston et al., 1997, s. 209).

Bolest jakožto subjektivní vjem není snadné zobjektivizovat. Pro tento účel se nejčastěji využívá vizuální analogová škála a dotazník určený pro pacienty s tenisovým loktem. Na tomto dotazníku se kromě bolesti hodnotí i funkce horní končetiny (Chung et Wiley, 2010, s. 2).

Roční incidence tenisového lokte je 1 – 3 %. Riziko vzniku onemocnění je větší u profesí vyžadujících repetitivní kontrakci extenzorů. Vyšší riziko je také u žen, osob ve vyšším věku a při dlouhodobé expozici repetitivním pohybům (Allander; Kurppa et al.; Ritz in Boisaubert et al., 2004, s. 347). Dalším významným faktorem jsou precizní pohyby a práce s dlouhodobě flektovaným předloktím (Haahr, Andersen, 2003, s. 326). Určitý vliv na vznik onemocnění má lateralita. Tenisový loket se častěji vyskytuje u dominantní končetiny (Moore, in. Walker – Bone et al., 2003, s. 192).

Pouze 5 – 10 % všech pacientů s tenisovým loktem jsou hráči tenisu (Assendelft in Boisaubert et al., 2004, s. 347). Onemocnění postihuje také lezce (Bollen; Rooks et al. in González – Iglesias, 2011, s. 635) a hudebníky (Guidi et al., 2008, s. 136).

Tenisový loket je onemocnění vznikající z nadměrného zatěžování ať už při sportu, volnočasových aktivitách nebo práci. Pohledy na patofyziologický proces tenisového lokte stále nejsou jednotné a díky tomu není sjednocen ani odborný název onemocnění (Boisaubert et al., 2004, s. 347). Výsledky z histopatologických nálezů a snímků zobracovacích technik nepřinášejí důkaz o zánětlivých reakcích. Podporují spíše teorii o degenerativním procesu. Nejvhodnějším termínem je tedy tendinosis (Leadbetter in Boisaubert et al., 2004, s. 347).

Další teorie předpokládají zánětlivý podklad, vliv plíživých zlomenin, hypertrofii synoviální řasy humeroradiálního kloubu, chondromalacii hlavičky radia, metabolická onemocnění, mikrotraumatický původ nebo vliv tvarových odchylek kostí (Koudela, 2002, s. 7, 8).

Základem diagnostiky tenisového lokte je klinické vyšetření zahrnující bolestivou rezistovanou extenzi 3. prstu, palpační citlivost v oblasti laterálního epikondylu a neomezený rozsah pohybu v kloubu (Orchard, Kountouris, 2011, s. 1).

V rámci diferenciální diagnostiky je podstatné od tenisového lokte odlišit syndrom radiálního tunelu, fraktury, intraartikulární patologie, cervikobrachiální syndrom a poranění dalších kloubů horní končetiny (Faro, Wolf, 2007, s. 1272).

Pomocnými metodami v diagnostice tenisového lokte jsou zobrazovací metody. Ty se využívají pro určení stupně poškození šlachy, v případě nejasné diagnózy nebo pro její potvrzení a před plánovanou operací. Využívá se magnetická rezonance, ultrazvuk a termometrie (Waltz et al., 2010; Koudela, 2002, s. 41).

V akutním stádiu tenisového lokte je léčba konzervativní a je využíváno klidového režimu, farmakoterapie, fyzikální terapie, manuální terapie, cvičení, akupunktury, tejpování, ortézování a režimových opatření. Při dlouhodobých chronických obtížích, které nereagují na konzervativní léčbu, je indikována operační léčba (Kraushaar, Nirschl, 1999, s. 273; Walz et al., 2010, s. 176).

Jednou z nejčastěji indikovaných metod je léčba pomocí nesteroidních antiflogistik (NSAID), studií věnujících se jejich účinku na tenisový loket je ale málo. NSAID mají analgetický účinek a inhibují zánět okolních tkání, ale nebyl prokázán žádný specifický vliv na hojení šlachy nebo funkci fibroblastů (Kraushaar, Nirschl,

1999, s. 273). Podle Grossiho et al. je výsledek po iontoforeticky aplikovaných NSAID signifikantně větší než po placebu. Žádný nebo jen mírný funkční impairment udávál větší počet pacientů po NSAID než po placebu (Grossi et al. in Bisset et al., 2005, s. 416). Dlouhodobý účinek NSAID na šlachy zkoumán nebyl, předpokládá se ovšem, že mají škodlivý vliv na jejich hojení (Orchard, Kontouris, 2011, s. 2).

Efekt kortikoidů spočívá v jejich protizánětlivém a imunosupresivním účinku. Na tenisový loket mají účinek především krátkodobý, zejména v prvních 6 měsících od ukončení terapie. S odstupem času dochází ke snižování účinku kortikoidů (Stahl in Kraushaar, Nirschl, 1999, s. 259, 260; Smidt et al., 2002, s. 661). Slabé dlouhodobé účinky vyplývají i z porovnání mezi kortikoidy a fyzioterapií. Výsledky léčby jsou úspěšné u obou metod, fyzioterapie ovšem není invazivní a pacienti léčení kortikoidy více vyhledávali doprovodnou analgetickou léčbu (Bisset et al., 2006, s. 1 – 5).

Iontoforetická aplikace kortikoidů nevykazuje v porovnání s placebem žádný signifikantní rozdíl (Runeson, Haker in Bisset et al., 2005, s. 416). Výraznější úleva od bolesti je pozorovaná pouze po 2 dnech od aplikace (Nirschl et al. in Boisaubert et al., 2004, s. 349).

Kortikoidy mohou mít z dlouhodobého hlediska na organizmus negativní dopad. Po jejich aplikace se může rozvinout ruptura šlachy a negativní vliv mají i na vznik steroidní myopatie a osteoporózy (Marek, 2002, s. 2 - 16; Almekinders in Kraushaar, Nirschl, 1999, s. 273).

V chronickém stádiu tenisového lokte se ukázala účinná léčba botulinum toxinem A (BTA). Již po 2 týdnech byl klinický nález u pacientů léčených injekcí BTA signifikantně lepší oproti pacientům s placebo injekcí. Subjektivní hodnocení pacientů bylo také výrazně lepší. Rozdíl nebyl zaznamenán pouze v síle stisku, která se zvýšila u obou skupin. Oslabená rezistovaná extenze, vedlejší efekt BTA, se upravila po 18 týdnech (Placzek et al., 2007, s. 256 - 258).

Nevýhodou terapie BTA je skutečnost, že pacientům činí problém extendovat 3. a 4. prst. To přetrvává několik měsíců a zasahuje tak do různých činností. Omezení je ovšem menší než bývá po operačním zákroku a upraví se (Keizer et al. in Orchard, Kountouris, 2011, s. 3).

Krátkodobý efekt mají na tenisový loket náplasti glyceril trinitratu. Po jejich aplikaci dochází ke zlepšení subjektivních i objektivních příznaků, dlouhodobý efekt je

ovšem nevýrazný. Při této léčbě nedochází k žádnému poškození (Paoloni et al. in Orchard, Kountouris, 2011, s. 2).

V poslední době se zkoumá vliv autologní plazmy s trombocyty (PRP). Krátkodobý efekt je velmi pozitivní a z dlouhodobého hlediska je injekce PRP účinnější než injekce kortizonu (Gosesns et al.; Peerbooms et al. in Orchard, Kountouris, 2011, s. 3; Hechtman et al., 2010, s. 4 - 6).

Z hlediska fyzioterapie jsou podstatné především studie týkající se manuální terapie, cvičení a fyzikální terapie.

Okamžitý účinek na bolest a nebolestivý stisk má mobilizace loketního kloubu při pohybu (MWM). Podle některých autorů tato metoda ovlivňuje pouze bolest a na maximální sílu stisku vliv nemá (Abbott, Patla et Jensen, 2001, s. 163 – 167; Vicenzino et al., 2001, s. 209). Z jiné studie naopak vyplývá, že MWM loketního kloubu bolest ovlivní jen minimálně a signifikantní vliv má na maxilální sílu stisku (Stradfor et al. in Abbott, Patla et Jensen, 2001, s. 163 – 167). Podle Vincenzina a Wrighta dochází ke zlepšení síly nebolestivého stisku až o 50 N, a to ještě v průběhu MWM. Po 4 sezeních je tento efekt trvalý (Vicenzino, Wright in Vicenzino et al., 2001, s. 206). MWM vykazuje lepší výsledky i oproti ultrasonoterapii (Kochar, Dogra in Boisaubert et al., 2004, s. 350).

MWM účinkuje i u chronických forem tenisového lokte nereagujících na jinou konzervativní terapii (Vicenzino et al., 2001, s. 206).

Výrazný efekt na bolest, nebolestivou sílu stisku a funkčnost celé horní končetiny má vliv mobilizace krční páteře. Jejím přidáním k lokálnímu ošetření loketního kloubu dochází k podstatnému zlepšení zmíněných kritérií (Cleland, Flynn et Palmer, 2005, s. 143 – 151). Samotná manipulace má pozitivní efekt na klidovou bolest, palpační bolestivost a nebolestivý stisk (Fernández–Carnero, Fernández–de–las–Peñas et Cleland, 2008, s.70; Vincenzino, Collins et Wright, 1996, s. 72).

Z hlediska subjektivního hodnocení pacientů je efektivní i provedení manipulace zápěstí (Struijs et al., 2003, s. 610 – 613).

V rehabilitační praxi je velmi rozšířena metoda fyzioterapie dle Cyriaxe (Noteboom et al.; Selvier et Wilson; Wright et Sluka in Stasinopoulos, Johnson, 2004, s. 675). Krátkodobý efekt je sice menší než po aplikaci kortikoidů, ale i tak dochází po této intervenci k signifikantnímu zlepšení celkového stavu pacientů, bolesti a síly

stisku. Po roce už nejsou mezi těmito terapiemi pozorovány žádné rozdíly (Verhaar et al. in Stasinopoulos, Johnson, 2004, s. 676, 677).

Technikou augmented soft tissue mobilization (ASTM) dochází ke zvýšení tlaku působícího na tkáně a značně se tak usnadňuje práce terapeuta. U pacientů ošetřovaných touto metodou došlo po 6 týdnech k výraznému zmírnění bolesti a ke zvýšení nebolestivého stisku (Blanchette, Normand, 2011, s. 125 – 128). Stále však není prokázán signifikantní vliv této terapie (Davidson et al. in Blanchette, Normand, 2011, s. 124).

V rámci cvičebního programu zaměřeného na extenzorové svalstvo předloktí je nejefektivnější využití excentrických kontrakcí. Tím dochází ke zvětšení svalové síly, zmírnění bolesti a disability. Efekt excentrických cviků je výraznější než izotonické cvičení a zesiluje účinek ultrasonoterapie, TENS proudů, manuálního ošetření a strečinku (Tyler et al., 2010, s. 918 – 921; Croisier et al., 2007, s. 269 – 275).

Excentrické cvičení vykazuje výrazný efekt i u pacientů s tenisovým loktem v chronickém stádiu (Svernlöv, Adolfsson, 2001, s. 328 – 332).

Jedna studie udává, že izometrická cvičení zmírňují bolest a zlepšují funkci loketního kloubu už v 1. měsíci po terapii (Park et al., 2010, s. 174 – 176).

Lepšího výsledku cvičení lze docílit zapojením strečinkového programu. Více se tak zmírní bolest a výrazněji větší je i síla stisku (Pienimäki et al., 1998, s. 159 – 165; Newcomer et al.; Pienimäki et al. in Trudel et al., 2004, s. 246).

Fixní tejpování má okamžitý vliv na sílu stisku a touto terapií dochází i ke zvýšení svalové síly extenzorů (Vincenzino et al., 2003, s. 400).

Kineziologické tejpování má výrazný pozitivní vliv na nebolestivou sílu stisku, ale palpační citlivost zmírňuje jen minimálně (Vincenzino et al., 2003, s. 400).

Použití ortéz vede k signifikantnímu zlepšení bolesti, palpační citlivosti, maximální síly stisku a funkce končetiny. Výsledky jsou shodné s terapií kortikoidy (Jensen, Bliddal et Danneskiold – Samsoe in Bisset et al., 2005, s. 413).

Ortézy mají podle Wuoriho et al. stejný efekt na palpační citlivost a nebolestivou sílu stisku jako použití modifikované patelární pásky a neoprenového návleku (Wuori et al. in Bisset et al., 2005, s. 413). Ortézování není efektivnější než fyzioterapie, umožňuje ale provádění více běžných aktivit (Struijs et al. in Boisaubert et al., 2004, s. 350).

Aplikace akupunktury způsobuje úlevu od bolesti, a to pravděpodobně ihned po terapii (Molsberger in Green et al., 2008, s. 2). Vliv akupunktury je podle Hakera pouze krátkodobý (Haker in Green et al., 2008, s. 2).

V akutní fázi tenisového lokte je účinná kryoterapie (Hamilton, Purdam; Zernicke, Garhaamer et Jobe in Rees, Wilson et Wolman, 2006, s. 12).

Vliv ultrazvuku s nízkými intenzitami je malý. Významnější efekt této terapie na chronickou fázi onemocnění byl pozorován pouze při hodnocení síly stisku (D'Vaz et al., 2006, s. 567, 568).

Výsledky studií pulzního ultrazvuku se rozcházejí. Někteří autoři zaznamenali jeho pozitivní vliv (Haker, Lundeberg, 1991, s. 115 – 117; von Winterfeld in Haker, Lundeberg, 1991, s. 115), jiní nezaznamenali žádný vliv (Lundeberg et al.; Downing, Weinstein; Mueller et al. in Haker, Lundeberg, 1991, s. 115).

Z porovnání pulzní ultrasonoterapie a cvičení vyplývá, že signifikantně lepší vliv na klidovou bolest, zátěžovou bolest a na běžné denní aktivity má cvičení. Ultrasonoterapií došlo pouze ke zlepšení zátěžové bolesti (Pienimäki et al., 1998, s. 159 – 165).

Vliv laserové terapie na tenisový loket nebyl ve většině studií zaznamenán (Krasheninnikoff, Haker in Boisaubert et al., 2004, s. 350; Basford et al., 2000, s. 1504 – 1508). Pouze Lundeberg et al. a Vesseljen zpozorovali značné zlepšení bolesti a maximální síly stisku (Lundeberg et al. in Bisset et al., 2005, s. 415; Vasseljen in Boisaubert et al., 2004, s. 350).

Terapie rázovou vlnou je účinná u ektopické kalcifikace extenzorové šlachy (Furia in Orchard, Kontouris, 2011, s. 3). Na samotný tenisový loket nemá rázová vlna žádný vliv a navíc bylo zdokumentováno více vedlejších efektů. Nejčastějším vedlejším efektem bylo zarudnutí kůže, bolest a tvorba malých hematomů (Haake et al. in Bisset et al., 2005, s. 415, 416).

Bez efektu se ukázala i terapie elektormagnetickým polem (Deveraux et al. in Bisset et al., 2005, s. 416).

Operační zákroky jako terapie chronického stádia tenisového lokte mohou být otevřené, perkutánní a artroskopické. Po otevřené operaci dochází k 69 % - 100 % zmírnění bolesti a zlepšení funkce. Návrat pacienta do práce je po 6 týdnech a se sportovními aktivitami začíná po 3 měsících (Rayan, Coray in Faro, Wolf, 2007,

s. 1274; Tasto et al. in Faro, Wolf, 2007, s. 1275; Coleman, Quinlan et Matheson, 2010, s. 364).

Po perkutánním zákroku vymizí symptomy v 91 % případů po 3 letech (Baumgard, Schwartz in Faro, Wolf, 2007, s. 1275). Mohou se ovšem vyvinout komplikace v podobě infekce a tvorby synoviálních cyst nebo fistul (Yerger, Turner; Grundberg, Dobson in Faro Wolf, 2007, s. 1275).

Po artroskopické operaci dochází ke zlepšení symptomů u 87% pacientů a ustupuje klidová i zátěžová bolest. Pacienti se vrací do práce po 10 dnech (Baker et al.; Karkhanis, Frost et Maffulli in Greco, Nellans et Levine, 2009, s. 233).

Výsledky operačních přístupů jsou podobné. Hlavní rozdíly spočívají v pooperačním režimu. Nejvíce komplikací bylo zaznamenáno u otevřených zákroků, méně u perkutánních a u artroskopických nebyly komplikace zaznamenány žádné (Karkhanis, Frost et Maffulli in Greco, Nellans et Levine, 2009, s. 233). U otevřeného zákroku je přístup ke kloubu horší než při artroskopii, ale operace je snazší, trvá kratší dobu a je levnější (Walz et al., 2010, s. 176).

Klidový režim je z dlouhodobého hlediska účinnější než farmakoterapie, ale krátkodobé výsledky jsou výraznější u fyzioterapie (Smidt et al., 2002, s. 661). Podle některých je dokonce dlouhodobý efekt klidového režimu srovnatelný s efektem fyzioterapie. V krátkém období po skončení léčby je významnější vliv fyzioterapie (Tonks, Pai et Murali in Barr, Cerisola et Blanchard, 2009, s. 260).

Jako preventivní opatření je důležité správné ergonomické nastavení pracovního prostředí, vyvarování se jednostranného přetěžování končetin a strečink jak flexorových, tak extenzorových svalových skupin (Blanchette, Normand, 2011, s. 126). Strečink je vhodný provést před sportem i před jakoukoliv aktivitou zahrnující repetitivní pohyby. Svou roli hraje také kvalitní postura a při sportu i správná technika hry, herní povrch a kvalita rakety (anonymous, 2012, s. 1; anonymous, 2010, s. 1).

ZÁVĚR

Tenisový loket nejčastěji postihuje jedince, jejichž zaměstnání nebo volnočasová aktivita zahrnuje velké množství repetitivních pohybů předloktí. Vysoké riziko představují také raketové sporty, lezení a hra na různé hudební nástroje.

Patogeneze tenisového lokte není ještě zcela objasněna. Nejpravděpodobněji se jedná o degenerativní poškození úponu extenzorů zápěstí, hlavně m. extensor carpi radialis brevis. K tomu dochází následkem chronického nebo jednorázového přetěžování. Různé teorie patogeneze vyústily v nejednotnou terminologii tenisového lokte.

Hlavními projevy tenisového loket je bolest v oblasti laterálního epikondylu a bolest při rezistované extenzi 3. prstu nebo zápěstí. Diagnóza je možná také s využitím zobrazovacích metod. V rámci diferenciální diagnostiky je nutné odlišit tenisový loket od supinátorového syndromu, cervikobrachiálnímu syndromu, fraktury nebo intraartikulární patologie, od spoušťových bodů okolních svalů a generalizovaných entezopatií.

Tenisový loket je v akutní fázi často léčen farmakologicky, a to hlavně užíváním NSAID a injekcemi kortikoidů. Jejich efekt je pouze krátkodobý a kortikoidy mohou mít navíc velký podíl na vzniku nežádoucích účinků. Ačkoliv ještě nejsou dostatečně prostudovány, pozitivní efekty vykazují terapie nitroglcerinem, botulinum toxinem A a autologní plazmou bohatou na trombocyty.

V rámci fyzikální terapie je velmi rozšířená a účinná kryoterapie. Byly také zaznamenány pozitivní, ale ne signifikantní vlivy pulzní ultrasonoterapie a laserové terapie. Terapie rázovou vlnou není u tenisového lokte účinná a navíc může vyvolat nežádoucí vedlejší efekty.

Manuální intervence, ať už mobilizační a manipulační techniky nebo měkké techniky, přináší při léčbě tenisového lokte pozitivní výsledky. Těmito možnostmi se ovšem zatím zabývalo jen málo studií a není možné na jejich základě dospět ke konkrétnímu rozhodnutí.

Z citovaných studií vyplývá, že velmi dobrých výsledků lze docílit s využitím excentrického cvičení. Jeho efekt se navíc může zvýšit přidáním strečinkových prvků.

Na tenisový loket má vliv také aplikace ortéz a tejpování. Účinky nastupují po aplikaci rychle a tyto pomůcky se mohou využívat nejen při terapii, ale i jako prevence tenisového lokte.

V chronickém stádiu je indikována operační léčba, jejíž výsledky jsou velmi dobré. K pacientovi nejšetrnější je artroskopický přístup. Možnost terapie v chronickém stádiu představuje také mobilizace loketního kloubu při pohybu. Její účinnost ještě není dostatečně podložena, podle dosavadních výsledků ale přináší rychlé zlepšení. Je to tedy určitá šance pro pacienty, kterým zdravotní stav neumožňuje podstoupit operační léčbu.

Problematika tenisového lokte je velmi rozsáhlá a stále ještě není dostatečně probádána. Pozornost by se měla věnovat především konzervativní terapii, jejím možnostem, efektům a celkovému vlivu na organizmus.

REFERENČNÍ SEZNAM

ABBOTT, J.H. *Mobilization with movement applied to the elbow affects shoulder range of movement in subjects with lateral epicondylalgia*. Manual Therapy. 2001, č. 3, 170–177. DOI: 10.1054/math.2001.0407. Dostupné z: http://www.sciencedirect.com/science/article/pii/S1356689X01904072

ABBOTT, J.H., PATLA, C.E. et JENSEN, R.H. The initial effects of an elbow *mobilization with movement technique on grip strength in subjects with lateral epicondylalgia*. Manual Therapy. 2001, č. 3, s. 163-169. DOI: 10.1054/math.2001.0408. Dostupné z: http://www.sciencedirect.com/science/article/pii/S1356689X01904084

ANDRES, B.M., MURRELL, G.A.C. *Treatment of Tendinopathy: What Works, What Does Not, and What is on the Horizon.* Clinical Orthopaedics and Related Research [online]. 2008, č. 466, s. 1539-1554 [cit. 2012-03-12]. DOI: 10.1007/s11999-008-0260-1. Dostupné z: http://www.ncbi.nlm.nih.gov/pmc/articles/

ANONYMOUS. FLA Orthopedics EpiSport Tennis Elbow Brace. In: *East Medical Supply* [online]. 2007 [cit. 2012-04-25]. Dostupné z: http://eastmedicalsupply.com/index.php?main_page=product_info&cPath=2&products_id=9

ANONYMOUS. *Prevention of Tennis Elbow*. In: Sportsinjuryclinic.net [online]. 2012 [cit. 2012-04-15]. Dostupné z: http://www.sportsinjuryclinic.net/sport-injuries/elbow-pain/tennis-elbow/prevention-tennis-elbow

ANONYMOUS. *Tennis elbow: Prevention*. In: National Health Service [online]. 2010 [cit. 2012-04-15]. Dostupné z: http://www.nhs.uk/Conditions/Tennis-elbow/Pages/Prevention.aspx

AYNESWORTH, K.H. *Cervicobrachial syndrome*. Annals of Surgery. 1940, č. 5, 724–742. DOI: neuvedeno. Dostupné z: http://www.ncbi.nlm.nih.gov/pmc/articles/PMC1387938/

BARR, S., CERISOLA, F.L. et BLANCHARD, V. *Effectiveness of corticosteroid injections compared with physiotherapeutic interventions for lateral epicondylitis: A systematic review*. Physiotherapy. 2009, č. 4, 251–265. DOI: 10.1016/j.physio.2009.05.002. Dostupné z: http://www.google.cz/search?client=opera&rls=en&q=Effectiveness+of+corticosteroid+injections+compared+with+physiotherapeutic+interventions+for+lateral+epicondylitis+fulltext&sourceid=opera&ie=utf-8&oe=utf-8&channel=suggest

BASFORD, J.R., SHEFFIELD, C.G. et CIESLAK, K.R. *Laser Therapy: A Randomized, Controlled Trial of the Effects of Low Intensity Nd*. Archives of Physical Medicine and Rehabilitation. 2000, č. 6, s. 1504-1510. DOI: 10.1016/S0003-9993(99)90167-3. Dostupné z: http://www.sciencedirect.com/science/article/pii/S0003999399901673

BENJAMIN, M. et al. *The "Enthesis Organ" Concept: Why Enthesopathies May Not Present as Focal Insertional Disorders*. Arthritis & Rheumatism. 2004, č. 10, 3306 – 3313. DOI: 10.1002/art.20566. Dostupné z: http://onlinelibrary.wiley.com/doi/10.1002/art.20566/full

BISSET, L. et al. *A systematic review and meta-analysis of clinical trials on physical interventions for lateral epicondylalgia*. British Journal of Sports Medicine. 2005, č. 39, s. 411-422. DOI: 10.1136/bjsm.2004.016170. Dostupné z: http://www.ncbi.nlm.nih.gov/pmc/articles/PMC1725258/

BISSET, L. et al. *Mobilisation with movement and exercise, corticosteroid injection, or wait and see for tennis elbow: randomised trial*. BMJ [online]. 2006, s. 1-6 [cit. 2011-10-26]. DOI: 10.1136/bmj.38961.584653.AE. Dostupné z: http://www.bmj.com/content/333/7575/939.full

BLANCHETTE, M.-A., NORMAND M.C. *Augmented soft tissue mobilization vs natural history in the treatment of lateral epicondylitis: a pilot study*. Journal of Manipulative and Physiological Therapeutics [online]. 2011, 34(2) [cit. 2011-11-25]. DOI: 10.1016/j.jmpt.2010.12.001. Dostupné z: http://www.jmptonline.org/article/S0161-4754(10)00332-5/fulltext

BODIAN, C.A. et al. *The Visual Analog Scale for Pain*. Anesthesiology. 2001, č. 6, 1356 – 1361. DOI: neuvedeno. Dostupné z: http://journals.lww.com/anesthesiology/fulltext/2001/12000/the_visual_analog_scale_for_pain__clinical.13.aspx

BOISAUBERT, B. et al. *Les traitements non chirurgicaux de la tendinopathie des épicondyliens*. Annales de réadaptation et de médecine physique. 2004, č. 47, 346–355. DOI: 10.1016/j.annrmp.2004.05.002. Dostupné z: http://www.sciencedirect.com/science/article/pii/S0168605404000935?via=ihub

BUDOFF, J.E., NIRSCHL, R.P. Resection *and repair of lateral tennis elbow*. Operative Techniques in Sports Medicine. 2001, č. 4, 211–216. DOI: 10.1053/otsm.2001.25574. Dostupné z: http://www.deepdyve.com/lp/elsevier/resection-and-repair-of-lateraltennis-elbow-eA7Les3Mrm

COLEMAN, B., QUINLAN, J.F et MATHESON, J.A. *Surgical treatment for lateral epicondylitis: A long-term follow-up of results*. Journal of Shoulder and Elbow Surgery. 2010, č. 3, s. 363-367. DOI: 10.1016/j.jse.2009.09.008. Dostupné z: http://www.sciencedirect.com/science/article/pii/S1058274609004285

CROISIER, J. - L. et al. *An isokinetic eccentric programme for the management of chronic lateral epicondylar tendinopathy*. British Journal of Sports Medicine. 2007, č. 4, s. 269-275. DOI: 10.1136/bjsm.2006.033324. Dostupné z: http://bjsm.bmj.com/content/41/4/269.full.pdf+html

CYRIAX, J.H. *The Pathology and Treatment of Tennis Elbow*. The Journal of Bone & Joint Surgery. 1936, č. 4, s. 921-940. DOI: neuvedeno. Dostupné z: http://jbjs.org/article.aspx?Volume=18&page=921

DAVIES, C., SIMONS, D.G. et DAVIES A. *The Trigger Point Therapy Workbook: Your Self-Treatment Guide for Pain Relief*. Spojené státy americké: New Harbinger Publications, 2004. ISBN 1572243759.

D'VAZ, A. P. et al. *Pulsed low-intensity ultrasound therapy for chronic lateral epicondylitis: a randomized controlled trial*. Rheumatology. 2006, č. 5, 566–570. DOI: 10.1093/rheumatology/kei210. Dostupné z: http://rheumatology.oxfordjournals.org/content/45/5/566.full

DYLEVSKÝ, I. *Funkční anatomie*. Praha: Grada Publishing a.s., 2009. ISBN 978-80-247-3240-4.

ECCLESTON, C. *Attention and somatic awareness in chronic pain*. PAIN. 1997, 1-2, 209–215. DOI: 10.1016/S0304-3959(97)00030-4. Dostupné z: http://www.sciencedirect.com/science/article/pii/S0304395997000304

FARO, F., WOLF, J.M. *Lateral Epicondylitis: Review and Current Concepts*. The Journal of Hand Surgery. 2007, č. 8, 1271–1279. DOI: 10.1016/j.jhsa.2007.07.019. Dostupné z: http://www.sciencedirect.com/science/article/pii/S0363502307006491

FERNÁNDEZ-CARNERO, J., FERNÁNDEZ-DE-LAS-PEÑAS, C. et CLELAND, J.A. *Immediate Hypoalgesic and Motor Effects After a Single Cervical Spine Manipulation in Subjects With Lateral Epicondylalgia*. Journal of Manipulative and Physiological Therapeutics. 2008, č. 9, s. 675-681. DOI: 10.1016/j.jmpt.2008.10.005. Dostupné z: http://www.jmptonline.org/article/S0161-4754(08)00275-3/fulltext

FINK, M. et al. *Acupuncture in chronic epicondylitis: a randomized controlled trial*. Rheumatology [online]. 2002, 41(2) [cit. 2011-11-09]. DOI: 10.1093/rheumatology/41.2.205. Dostupné z: http://rheumatology.oxfordjournals.org/content/41/2/205.full

FINK, M. et al. *Chronic Epicondylitis: Effects of Real and Sham Acupuncture Treatmen*t. Forsch Komplementarmed Klass Naturheilkd. 2002, č. 9, 210–215. DOI: 10.1159/000066030. Dostupné z: http://openurl.ebscohost.com/linksvc/linking.aspx?genre=article&sid=PubMed&issn=1424-7364&title=Forsch%20Komplementarmed%20Klass%20Naturheilkd&volume=9&issue=4&spage=210&atitle=Chronic%20epicondylitis:%20effects%20of%20real%20and%20sham%20acupuncture%20treatment:%20a%20randomised%20controlled%20patient-%20and%20examiner-blinded%20long-term%20trial.&aulast=Fink&date=2002

FOWLER, S., WILSON, J.K. et SEVIER, T.L. *Innovative approach for the treatment of cumulative trauma disorders*. A Journal of Prevention, Assessment and Rehabilitation. 2000, č. 1, s. 9-14. DOI: neuvedeno. Dostupné z: http://www.deepdyve.com/lp/ios-press/innovative-approach-for-the-treatment-of-cumulative-trauma-disorders-vAWc1kf0FP

GALLO, J. *Ortopedie pro studenty lekářských a zdravotnických fakult*. 1. Olomouc: Univerzita Palackého v Olomouci, 2011. ISBN 978-80-244-2486-6.

GONZÁLEZ-IGLESIAS, J. et al. *Multimodal Management of Lateral Epicondylalgia in Rock Climbers: A Prospective Case Series*. Journal of Manipulative and Physiological Therapeutics. 2011, č. 9, s. 635-642. DOI: 10.1016/j.jmpt.2011.09.003. Dostupné z: http://www.jmptonline.org/article/S0161-4754(11)00221-1/fulltext

GRECO, S., NELLANS, K.W. et LEVINE, W.N. *Lateral Epicondylitis: Open Versus Arthroscopic*. Operative Techniques in Orthopaedics. 2009, č. 19, s. 228-234. DOI: 10.1053/j.oto.2009.09.005. Dostupné z: http://www.deepdyve.com/lp/elsevier/lateral-epicondylitis-open-versus-arthroscopic-NE0DjXlOtP

GREEN, S. et al. *Acupuncture for lateral elbow pain*. The Cochrane Library [online]. 2008, č. 4, s. 1-16 [cit. 2012-01-23]. DOI: 10.1002/14651858.CD003527. Dostupné z: http://onlinelibrary.wiley.com/doi/10.1002/14651858.CD003527/abstract;jsessionid=37E156169B31D196E20E524B68045BF3.d03t02

GUIDI, G. et al. *Lateral Elbow Tendinosis: Evaluation and Rehabilitative Treatment of Musicians*. Ergonomics in Music. 2008, s. 136-137. DOI: neuvedeno. Dostupné z: http://www.sciandmed.com/mppa/journalviewer.aspx?issue=1177&article=1756&action=1

HAAHR, J.P., ANDERSEN, J.H. *Physical and psychosocial risk factors for lateral epicondylitis: a population based case-referent study*. Occupational and Environmental Medicine. 2003, č. 60, s. 322-329. DOI: 10.1136/oem.60.5.322. Dostupné z: http://oem.bmj.com/content/60/5/322.full

HADDAD, A. *Tendinopathies du coude.* Revue du Rhumatisme Monographies. 2012, č. 2, 64–71. DOI: 10.1016/j.monrhu.2012.01.002. Dostupné z: http://www.sciencedirect.com/science/article/pii/S1878622712000045

HAKER, E., LUNDEBERG, T. *Pulsed ultrasound treatment in lateral epicondylalgia*. Scandinavian Journal of Rehabilitation Medicine. 1991, č. 23, s. 115-118. DOI: neuvedeno. Dostupné z: www.cebp.nl/media/m799.pdf

HECHTMAN, K.S. *Platelet-rich Plasma Injection Reduces Pain in Patients With Recalcitrant Epicondylitis*. Orthopedics. 2011, č. 2, s. 1-9. DOI: 10.3928/01477447-20101221-05. Dostupné z: http://www.researchgate.net/publication/49838096_Platelet-rich_plasma_injection_reduces_pain_in_patients_with_recalcitrant_epicondylitis

HELLIWELL, P.S. *Psychosocial Risk Factors in Diffuse Upper Limb Disorder*. The Journal of Rheumatology. 2003, s. 1-5. DOI: neuvedeno. Dostupné z: http://www.jrheum.com/subscribers/03/01/7.html

HING, W., BIGELOW, R. et BREMNER, T. *Mulligan's mobilisation with movement: a review of the tenets and prescription of MWMs*. New Zealand Journal of Physiotherapy. 2008, č. 3, 144-164. DOI: neuvedeno. Dostupné z: http://www.google.cz/search?client=opera&rls=en&q=Mulligan%E2%80%99s+mobilisation+with+movement:+a+review+of+the+tenets+and+prescription+of+MWMs+fulltext&sourceid=opera&ie=utf-8&oe=utf-8&channel=suggest

HUDSPITH, M.J., SIDDALL, P.J. et MUNGLANI, R. *Physiology of Pain*. HEMMINGS, H.C. a P.M. HOPKINS. Foundations of Anesthesia. 2. vyd. Čína: Elsevier Mosby, 2006. ISBN 978-0-323-03707-5.

CHUNG, B., WILEY, P. *Validity, responsiveness and reliability of the Patient-Rated Tennis Elbow Evaluation.* Hand Therapy. 2010, č. 15, s. 62-68. DOI: 10.1258/ht.2010.010014. Dostupné z: http://ht.rsmjournals.com/content/15/3/62.full

JAÉN – DÍAZ, J.I. et al. *Sonographic Findings for the Common Extensor Tendon of the Elbow in the General Population*. American Institute of Ultrasound in Medicine. 2010, č. 12, 1717–1724. DOI: neuvedeno. Dostupné z: http://www.google.cz/url?sa=t&rct=j&q=Sonographic+Findings+for+the+Common+Extensor+Tendon+of+the+Elbow+in+the+General+Population+fulltext&source=web&cd=1&ved=0CCsQFjAA&url=http%3A%2F%2Fwww.jultrasoundmed.org%2Fcontent%2F29%2F12%2F1717.full&ei=Q_KfT4yTNdHAswalr9zEAQ&usg=AFQjCNGdSIBhxn6gddI3jqNFf4jYD3bRdQ&cad=rja

JAYANTHI, N. *Patient information: Elbow tendinopathy*. UpToDate [online]. 2011 [cit. 2012-05-01]. DOI: neuvedeno. Dostupné z: http://www.uptodate.com/contents/patient-information-elbow-tendinopathy-tennis-and-golf-elbow-beyond-the-basics

JOSHI, M. *Evaluation of Pain.* Indian Journal of Anaesthesia. 2006, č. 5, 335 - 339. DOI: neuvedeno. Dostupné z: http://www.ijaweb.org/temp/IndianJAnaesth505335-2938701_080947.pdf

KOUDELA, K. *Tenisový loket: příspěvek k etiopatogenezi, diferenční diagnostice a operační léčbě.* Plzeň, 2002. ISBN 80-7211-147-7.

KRAUSHAAR, B. B., NIRSCHL, R. P. *Current Concept Review - Tendinosis of the Elbow (Tennis Elbow).* The Journal of Bone & Joint Surgery. 1999, č. 2, s. 259-278. DOI: neuvedeno. Dostupné z: http://jbjs.org/article.aspx?Volume=81&page=259

MACDERMID, J.C. *The Patient-Rated Tennis Elbow Evaluation (PRTEE)© User Manual*. Kanada: McMaster University, 2007. ISBN neuvedeno. Dostupné z: http://www.google.cz/url?sa=t&rct=j&q=The+Patient-Rated+Tennis+Elbow+Evaluation+(PRTEE)%C2%A9+User+Manual&source=web&cd=1&ved=0CCcQFjAA&url=http%3A%2F%2Fwww.srs-mcmaster.ca%2FPortals%2F20%2Fpdf%2Fresearch_resources%2FPRTE_UserManual_Dec2007.pdf&ei=itWfT5LFNMretAbs5cCZAQ&usg=AFQjCNEfmXdH-h-RSGFmbKp5CxO9HrKZvw

MÄKELÄ, M. et al. *Musculoskeletal disorders as determinants of disability in Finns aged 30 years or more*. Journal of Clinical Epidemiology. 1993, č. 6, 549–559. DOI: 10.1016/0895-4356(93)90128-N. Dostupné z: http://www.sciencedirect.com/science/article/pii/089543569390128N

MAREK, J. *Léčba kortikoidy*. 2002. ISBN neuvedeno. Dostupné z: http://www.google.cz/search?client=opera&rls=en&q=lecba+kortikoidy+Marek&sourceid=opera&ie=utf-8&oe=utf-8&channel=suggest

MILLER, J. *The Mulligan Concept: The Next Step in the Evolution of Manual Therapy*. Orthopaedic Division Review. 1999, s. 1-7. DOI: neuvedeno. Dostupné z: http://www.google.cz/search?client=opera&rls=en&q=The+Mulligan+Concept%3B+The+Next+Step+in+the+Evolution+of+Manual+Therapy+fulltext&sourceid=opera&ie=utf-8&oe=utf-8&channel=suggest

NOVOTNÝ, J. *Svalová dysbalance a hypotrofie při sedavém zaměstnání*. In: Masarykova Univerzita: Fakulta sportovních studií [online]. 2011 [cit. 2011-11-02]. Dostupné z: http://www.fsps.muni.cz/~novotny/PohybAp.htm

ONO, Y. et al. *Epicondylitis among cooks in nursery schools*. Occupational and Environmental Medicine. 1998, č. 55, s. 172-179. DOI: 10.1136/oem.55.3.172. Dostupné z: http://www.ncbi.nlm.nih.gov/pmc/articles/PMC1757561/

ORCHARD, J., KOUNTOURIS, A. *The management of tennis elbow*. BMJ. 2011, č. 342, s. 1-5. DOI: 10.1136/bmj.d2687. Dostupné z: http://www.bmj.com/highwire/filestream/364817/field_highwire_article_pdf/0.pdf

PARK, J.-Y. et al. *Prospective Evaluation of the Effectiveness of a Home-Based Program of Isometric Strengthening Exercises: 12-Month Follow-up*. Clinics in Orthopedic Surgery [online]. 2010, 2(3) [cit. 2012-01-26]. DOI: 10.4055/cios.2010.2.3.173. Dostupné z: http://www.ncbi.nlm.nih.gov/pmc/articles/PMC2915397/

PIENIMÄKI, T. et al. *Long-term follow-up of Conservatively Treated Chronic Tennis Elbow Patients.* Scandinavian Journal of Rehabilitation Medicine. 1998, roč. 30, č. 3, s. 159-166. DOI: neuvedeno. Dostupné z: http://www.ingentaconnect.com/content/apl/srehold/1998/00000030/00000003/art00008

PLACZEK, R. et al. *Reatment of Chronic Radial Epicondylitis with Botulinum Toxin A.* The Journal of Bone and Joint Surgery. 2007, č. 2, s. 225-260. DOI: 10.2106/JBJS.F.00401. Dostupné z: http://www.deepdyve.com/lp/jb-js/treatment-of-chronic-radial-epicondylitis-with-botulinum-toxin-a-a-NJPEd0Pi4U

QURESHI, F., STANLEY, D. *The painful elbow*. Surgery. 2006, č. 11, s. 368-372. DOI: 10.1053/j.mpsur.2006.09.008. Dostupné z: http://www.surgeryjournal.co.uk/article/S0263-9319(06)00056-1/fulltext

REES, J.D., WILSON, A.M. et WOLMAN, R.L. *Current concepts in the management of tendon disorders.* Rheumatology. 2006, č. 5, s. 508-521. DOI: 10.1093/rheumatology/kel046. Dostupné z: http://rheumatology.oxfordjournals.org/content/45/5/508.long

SHAMSODDINI, A., HOLLISAZ, M.T. et HAFEZI, R. *Initial effect of taping technique on wrist extension and grip strength and pain of Individuals with lateral epicondylitis.* Iranian Rehabilitation Journal. 2010, č. 11. DOI: neuvedeno. Dostupné z: http://www.sid.ir/en/ViewPaper.asp?ID=201215&varStr=5;SHAMSODDINI%20ALIREZA,HOLLISAZ%20MOHAMMAD%20TAGHI,HAFEZI%20RAHMATOLLAH;IRANIAN%20REHABILITATION%20JOURNAL;APRIL%202010;8;11;24;28

SHIRI, R. et al. *Prevalence and Determinants of Lateral and Medial Epicondylitis: A Population Study.* American Journal of Epidemiology. 2006, č. 11, s. 1065-1074. DOI: 10.1093/aje/kwj325. Dostupné z: http://aje.oxfordjournals.org/content/164/11/1065.long

SMIDT, N. et al. *Corticosteroid injections,physiotherapy,or a wait-and-see policy for lateral epicondylitis: a randomised controlled trial*. The Lancet. 2002, č. 9307. DOI: 10.1016/S0140-6736(02)07811-X. Dostupné z: http://www.thelancet.com/journals/lancet/article/PIIS0140-6736(02)07811-X/fulltext

STASINOPOULOS, D., JOHNSON, M.I. *Cyriax physiotherapy for tennis elbow/lateral epicondylitis.* British Journal of Sports Medicine. 2004, č. 38, 675–677. DOI: 10.1136/bjsm.2004.013573. Dostupné z: http://bjsm.bmj.com/content/38/6/675.full

STASINOPOULOS, D., STASINOPOULOU, K. et JOHNSON, M.I. *An exercise programme for the management of lateral elbow tendinopathy.* British Journal Of Sports Medicine [online]. 2005(39) [cit. 2012-01-14]. DOI: 10.1136/bjsm.2005.019836. Dostupné z: http://bjsm.bmj.com/content/39/12/944.full

STRUIJS, P.A.A. et al. *Manipulation of the wrist for management of lateral epicondylitis.* Physical Therapy. 2003, č. 7, s. 608-616. DOI: neuvedeno. Dostupné z: http://ptjournal.apta.org/content/83/7/608.full

SVERNLÖV, B., ADOLFSSON, L. *Non-operative treatment regime including eccentric training for lateral humeral epicondylalgia*. Scandinavian Journal of Medicine & Science in Sports. 2001, č. 6, 328–334. DOI: 10.1034/j.1600-0838.2001.110603.x. Dostupné z: http://onlinelibrary.wiley.com/doi/10.1034/j.1600-0838.2001.110603.x/pdf

TAYLOR, N. et al. *Understanding and managing pain: information for patients*. Londýn: The British Pain Society, 2010. ISBN 978-0-9551549-9-0.

THOMOPOULOS, S., GENIN, G.M. et GALATZ, L.M. *The development and morphogenesis of the tendon-to-bone insertion.* Journal of Musculoskeletal and Neuronal Interactions. 2010, č. 1, s. 35-45. DOI: neuvedeno. Dostupné z: http://www.unboundmedicine.com/medline/ebm?cmd=fulltext&ref=http://www.ismni.org/jmni/pdf/39/05THOMOPOULOS.pdf

TRAVELL, J.G., SIMONS, D.G. et SIMONS, L.S. *Myofascial Pain and Dysfunction: The Trigger Point Manual.* Baltimore: Lippincott Williams & Wilkins, 1998. ISBN 0683083635

TRUDEL, D. et al. *Rehabilitation for Patients with Lateral Epicondylitis: A Systematic Review*. Journal of Hand Therapy. 2004, č. 2, 243–266. DOI: 10.1197/j.jht.2004.02.011. Dostupné z: http://www.sciencedirect.com/science/article/pii/S0894113004000456

TYLER, T.F. et al. *Addition of isolated wrist extensor eccentric exercise to standard treatment for chronic lateral epicondylosis: A prospective randomized trial*. Journal of Shoulder and Elbow Surgery [online]. 2010(19) [cit. 2011-10-27]. DOI: 10.1016/j.jse.2010.04.041. Dostupné z: http://www.ncbi.nlm.nih.gov/pubmed/20579907

VAN RIJN, R.M. *Associations between work-related factors and specific disorders at the elbow: a systematic literature review*. Rheumatology. 2009, č. 5, 528–536. DOI: 10.1093/rheumatology/kep013. Dostupné z: http://rheumatology.oxfordjournals.org/content/48/5/528.full

VILLOTTE, S. et al. *Enthesopathies as Occupational Stress Markers: Evidence Form the Upper Limb.* American Journal of Physical Anthropology [online]. roč. 142, č. 2, s. 224-234 [cit. 2011-12-08]. DOI: 10.1002/ajpa.21217. Dostupné z: http://onlinelibrary.wiley.com/doi/10.1002/ajpa.21217/pdf

VICENZINO, B. et al. *Initial Effects of Elbow Taping on Pain-Free Grip Strength and Pressure Pain Threshold.* Journal of Orthopaedic & Sports Physical Therapy. 2003, č. 7, s. 400-407. DOI: neuvedeno. Dostupné z: http://www.google.cz/url?sa=t&rct=j&q=initial+effects+of+elbow+taping+Vincenzino+2003+fulltext&source=web&cd=2&ved=0CDUQFjAB&url=http%3A%2F%2Fwww.jospt.org%2Fmembers%2Fgetfile.asp%3Fid%3D1678&ei=VBigT5LRNszmtQbJsqHLAQ&usg=AFQjCNE-XYr1omT7nl9gXBZjvjRYFwqPfQ&cad=rja

VICENZINO, B. et al. *Specific manipulative therapy treatment for chronic lateral epicondylalgia produces uniquely characteristic hypoalgesia*. Manual Therapy. 2001, č. 4, 205–212. DOI: 10.1054/math.2001.0411. Dostupné z: http://www.sciencedirect.com/science/article/pii/S1356689X01904114

VICENZINO, B., CLELAND, J.A. et BISSET, L. *Joint Manipulation in the Management of Lateral Epicondylalgia*. Journal of Manual & Manipulative Therapy. 2007, č. 1, s. 50-56. DOI: neuvedeno. Dostupné z: http://www.ncbi.nlm.nih.gov/pmc/articles/PMC2565595/pdf/jmmt0015-0050.pdf

VINCENZINO, B., COLLINS, D. et WRIGHT, A. *The initial effects of a cervical spine manipulativephysiotherapy treatment on the pain and dysfunctionof lateral epicondylalgia.* Pain. 1996, č. 68, 69–74. DOI: 10.1016/S0304-3959(96)03221-6. Dostupné z: http://www.sciencedirect.com/science/article/pii/S0304395996032216

WALKER-BONE, K. E. et al. *Soft-Tissue Rheumatic Disorders of the Neck and Upper Limb: Prevalence and Risk Factors.* Elsevier. 2003, č. 3, s. 185-203. DOI: 10.1016/S0049-0172(03)00128-8. Dostupné z: http://linkinghub.elsevier.com/retrieve/pii/S0049017203001288?via=sd

WALROD, B.J. *Lateral Epicondylitis.* In: Medscape Reference [online]. 2011 [cit. 2011-11-15]. DOI: neuvedeno. Dostupné z: http://emedicine.medscape.com/article/96969-treatment#showall

WALZ, D. M. et al. Epicondylitis*: Pathogenesis, Imaging, and Treatment.* RadioGraphics [online]. 2010, č. 30, s. 167-184 [cit. 2011-11-02]. DOI: 10.1148/rg.301095078. Dostupné z: http://radiographics.rsna.org/content/30/1/167.long

SEZNAM ZKRATEK

ASTM	Augmented Soft – Tissue Mobilization
BTA	Botulinum toxin A
EBM	Evidence – Based Medicine
ECRB	extensor carpi radialis brevis
ECRL	extensor carpi radialis longus
DTF	deep transverse friction
m.	musculus
MR	magnetická rezonance
MWM	mobilization with movement
n.	nervus
NSAID	non-steroidal anti-inflammatory drug
PRP	platelet – rich plasma
PRTEE	Patient – Rated Tennis Elbow Evaluation
TrPs	trigger points
VAS	vizuální analogová škála

PŘÍLOHY

Příloha 1 – Mobilizace při pohybu (Abbott, 2001, s. 171)

Příloha 2 – Excentrické cvičení pro pravou horní končetinu s využitím gumového válce (Tyler et al., 2010, s. 919)

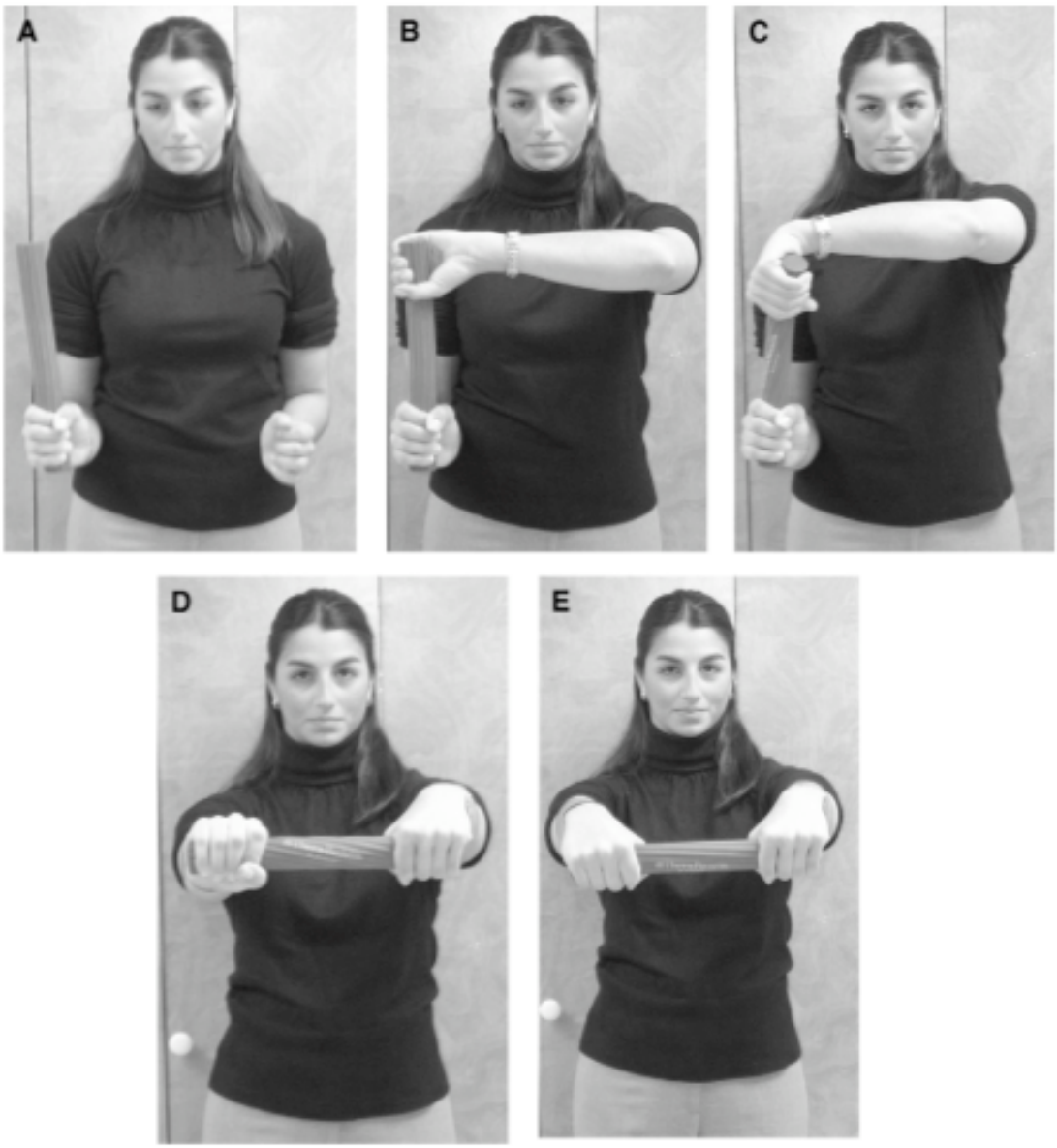

Příloha 3 – Kineziologické tejpování do tvaru diamantu (Vincenzino et al., 2003, s. 400)

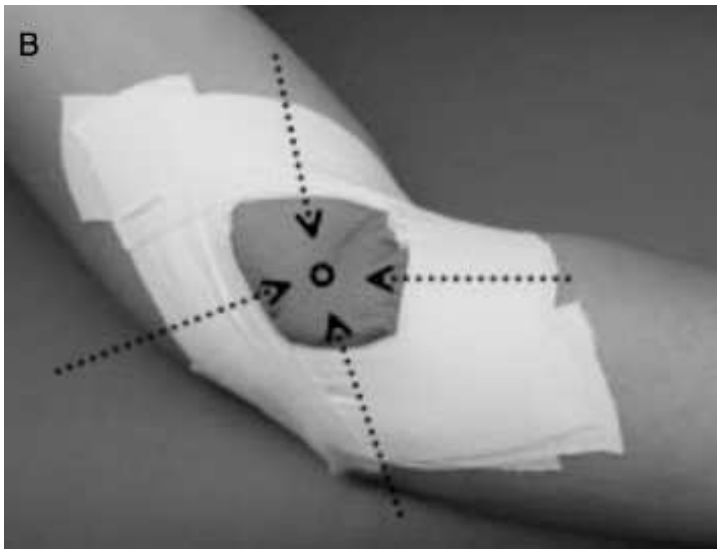

Příloha 4 – Placebo tejpování bez kotvících pruhů (Vincenzino et al., 2003, s. 400)

Příloha 5 – Epikondylární páska (Anonynous, 2007, s. 1)

SEZNAM PŘÍLOH

Příl. 1 – Mobilizace při pohybu…….68

Příl. 2 – Excentrické cvičení pro pravou horní končetinu s využitím gumového válce69

Příl. 3 – Kineziologické tejpování do tvaru diamantu……...70

Příl. 4 – Placebo tejpování bez kotvících pruhů……71

Příl. 5 – Epikondylární páska……72